UNIVERSIDAD SAN PEDRO

FACULTAD DE CIENCIAS DE LA SALUD

ESCUELA PROFESIONAL DE TECNOLOGÍA MÉDICA

Características radiológicas de patologías cerebrales halladas por tomografía espiral multicorte en adultos atendidos en un centro de salud privado Chimbote, 2018- 2019.

Tesis para obtener el Título Profesional de Licenciado enTecnología Médica con especialidad en Radiología

Autor:

Villanueva Armijo, Jennifer Lisbeth

Asesor:

Lic. Quispe Villanueva, Sixto Manuel

Chimbe - Perú 2020

FACULTAD DE CIENCIAS DE LA SALUD
Programa de Estudios de Tecnología Médica
Dirección

ACTA DE DICTAMEN DE APROBACIÓN DEL INFORME DE TESIS N.°005 -2020

En la ciudad de Chimbote, siendo las 09:00 a.m. del día 26/05/2020 y estando dispuesto al Reglamento de Grados y Títulos de la Universidad San Pedro/RCU 2659-2018 en su artículo 21º, se reunió el Jurado Dictaminador integrado por:

Dr. Agapito Enriquez Valera	**Presidente**
Mg. Julio César Pantoja Fernández	**Secretario**
Mg. Milagros Chacón Bulnes	**Vocal**

Con el objetivo de evaluar el informe de tesis titulado **"Características radiológicas de patologías cerebrales halladas por tomografía espiral multicorte en adultos atendidos en un Centro de Salud, Chimbote 2018 - 2019"**, presentado por la bachiller en Tecnología Médica con especialidad en Radiología:

Jennifer Lisbeth Villanueva Armijo

Efectuada la revisión y evaluación del mencionado informe, el Jurado Dictaminador emite el siguiente fallo: APROBAR el informe de tesis, quedando listo para ser sustentado en acto público.

Siendo las 09:50 a.m. se dio por terminada la reunión de evaluación.

Los miembros del Jurado Dictaminador firman a continuación, dando fe de las conclusiones del acta:

Dr. Agapito Enríquez Valera
Presidente

Mg. Julio César Pantoja Fernández
Secretario

Mg. Milagros Chacón Bulnes
Vocal

c.c.: Interesada
Expediente
Archivo.

DEDICATORIA

La presente Tesis se la dedico a toda mi familia principalmente a mi madre que ha sido un apoyo fundamental en mi formación como profesional, por la confianza depositada en mí y por su apoyo incondicional en todo momento y, por último, pero no menos importante a esos verdaderos amigos con los que compartimos todos estos años juntos.

AGRADECIMIENTOS

- A la Universidad Privada San Pedro, Facultad de Ciencias de la salud, escuela de Tecnología Médica, por la formación en sus aulas en la especialidad de Radiología.

- A todas las personas que me ayudaron en la realización de este proyecto y que fue la realización de mi tesis y en particular mi asesor el Dr. Quispe Villanueva Manuel.

- Al Centro de Salud Resotomo desde su jefe, el Lic. Oscar Sosa de la Cruz, así como todo el personal asistencial, técnico y administrativo, por la ayuda brindada durante el año 2019 para la recolección de datos para el presente proyecto.

DERECHOS DE AUTORÍA

Se reserva esta propiedad intelectual y la información de los derechos de los autores en el DECRETO LEGISLATIVO 822 de la República del Perú. El presente informe no puede ser reproducido ya sea para venta o publicaciones comerciales, solo puede ser usado total o parcialmente por la Universidad San Pedro para fines didácticos. Cualquier uso para fines diferentes debe tener antes la autorización del autor.

La Escuela Profesional de Tecnología Médica de la especialidad de Radiología de la Facultad de Ciencias de la Salud de la Universidad San Pedro ha tomado las precauciones razonables para verificar la información contenida en esta publicación.

Villanueva Armijo Jennifer Lisbeth

INDICE DE CONTENIDOS

I. RESUMEN.....9
Abstract 10
II. INTRODUCION 11
1 Antecedentes 11
2. Fundamentación científica 14
2 Justificación de la investigación.....15
3 Problema 16
4 Conceptualización y operacionalización de las variables 16
5 Hipótesis.....17
6 Objetivos 17
III. METODOLOGIA 18
1 Tipo y diseño de investigación..... 18
2 Población y muestra 18
3. Técnicas de instrumentos de investigación 19
4 Procesamientos y análisis de la información 19
IV. RESULTADOS..... 20
V. ANÁLISIS Y DISCUSION 29
VI. CONCLUSIONES Y RECOMENDACIONES.....32
VII. REFERENCIA BIBLIOGRÁFICA 33
VIII. ANEXOS 35

I. INDICE DE TABLAS

Tabla nº 01 21

II. INDICE DE FIGURAS

Figura nº 01…..... 21
Figura nº 02…..... 22
Figura nº 03…..... 22
Figura nº 04…..... 23
Figura nº 05…..... 23
Figura nº 06…..... 24
Figura nº 07…..... 25
Figura nº 08…..... 26
Figura nº 09…..... 27
Figura nº 10…..... 28

Palabras clave: Patologías Cerebrales, Tomografía Espiral Multicorte.

Keywords: Brain Pathologies, Multislice Spiral Tomography.

Línea de Investigación: Salud Pública

RESUMEN

El informe de tesis tiene como objetivo determinar las características radiológicas de patologías cerebrales halladas por tomografía espiral multicorte en adultos atendidos en el Centro de Salud Resotomo - Chimbote, 2018-2019 y el problema de investigación fue ¿Cuáles son las características radiológicas de patologías cerebrales halladas por tomografía espiral multicorte en adultos atendidos en el centro de salud Resotomo - Chimbote, 2018-2019? La población muestra fueron 253 pacientes, la investigación es tipo descriptivo y no probabilístico, observacional, de corte transversal. Para la recolección de datos se utilizó como instrumento una ficha de recolección de datos. La tomografía espiral multicorte, demuestro que es la herramienta que permite identificar las características radiológicas de patologías cerebrales halladas por tomografía espiral multicorte son: Leve acentuación de surcos y cisuras a predominio de lóbulos frontales y temporales; ECV isquémico daño frecuente a nivel de región del tálamo izquierdo; Edema por contusión frecuencia en parénquima cerebral cortico-sub cortical y Hematoma cerebral por contusión con predominancia en la región frontal derecha.

ABSTRACT

The thesis report aims to determine the radiological characteristics of brain pathologies found by multislice spiral tomography in adults attended at the Resotomo Health Center - Chimbote, 2018-2019 and the research problem was What are the radiological characteristics of brain pathologies found by multislice spiral tomography in adults attended at the Resotomo health center - Chimbote, 2018-2019 ?. The sample population was 253 patients, the research is descriptive and non-probabilistic, observational, cross-sectional. For data collection, a data collection card was used as an instrument. The multislice spiral tomography, I show that it is the tool that allows us to identify the radiological characteristics of brain pathologies found by multislice spiral tomography are: Slight accentuation of grooves and fissures predominantly of frontal and temporal lobes; Ischemic CVD, frequent damage at the level of the left thalamus region; Edema due to contusion frequency in the córtico-sub cortical cerebral parenchyma and Cerebral hematoma due to contusion with predominance in the right frontal region.

INTRODUCCIÓN

1. Antecedentes y fundamentación científica

Antecedentes

Los procesos isquémicos provocan accidentes cerebrovasculares (ACV) y se constituyen como las más frecuentes en el mundo.

Entre las ventajas de la tomografía axial computarizada (TAC), se encuentra que es una prueba rápida de realizar, que ofrece nitidez de imágenes que todavía no se han superado con la resonancia magnética nuclear como es la visualización de ganglios, hueso, etc. y entre sus inconvenientes se cita que la mayoría de veces es necesario el uso de contraste intravenoso y que al utilizar rayos X, se reciben dosis de radiación ionizante, que a veces no son despreciables. Por ejemplo, en una TAC abdominal, se puede recibir la radiación de más de 50 radiografías de tórax, el equivalente de radiación natural de más de cinco años. Las pruebas de TAC son realizadas por personal técnico especializado denominados imagenólogos (Jiménez 2009)

La radiografía simple como los rayos X, en el examen del cerebro en realidad es de escasa utilidad para un buen diagnóstico de ACV, por otro lado, la tomografía computarizada es de mayor ventaja pues permite, rapidez, tolera el movimiento del paciente y hasta la presencia de cuerpos extraños en el paciente (Meza, 2012)

Tomografía computarizada, hoy en día es la herramienta de mejor elección para pacientes que requieran de un diagnostico alguna patología cerebral.

Astorga (2005), indica que las patologías o ACV tienen como antecedentes diabetes tipo 2, fibrilación auricular y/o hipertensión arterial.

Castro (2007), dice que la tomografía axial computarizada se utiliza en un traumatismo craneoencefálico grave (TCG), que presente repercusión neurológica.

Bolaños et al (2009), indica que las patologías más frecuentes encontradas mediante tomografía axial computarizada, presentaban signos como lenguaje tropeloso, hemorragias intraparenquimatosas en la región temporal y los ganglios basales, también hipertensión arterial como antecedente.

Aguilar y De la Barcena (2011), indica que el traumatismo encéfalo craneano (TEC), leve debe ser atendido con urgencia y que se debe tener cuidado en la diferenciación como tal, la cual depende de la perdida transitoria de la conciencia o la amnesia postraumática. Meza (2012), dice que cuando un paciente padece un TEC su condición es leve cuando no presenta signos neurológicos o tampoco depresión de la bóveda craneal, durante las 24 horas después del accidente.

Cura y Gayete (2010) definen a la tomografía computarizada como un proceso radiológico que se basa fundamentalmente en la emisión de rayos X mediante una fuente que atraviesa un objeto para posteriormente estimular detectores que van a permitir contener una imagen del cuerpo que atravesó, así por ejemplo con un TAC permite no solo rapidez, sino también observar las condiciones de los huesos, tejidos blandos en general y los vasos sanguíneos. Finamente recomienda tener cuidado a las reacciones adversas de los pacientes a la solución de contraste, así como no realizar estas pruebas a niños.

La miocardiopatía hipertrófica ha confundido y fascinado a los médicos durante mucho tiempo, con informes de corazones agrandados como causa de muerte desde el siglo XVII. Se usaron más de 75 nombres para describir aspectos del corazón engrosado agrandado asociado con la muerte cardíaca súbita. Varios de estos nombres son bastante familiares para los radiólogos cardiovasculares formados en los últimos 30 a 40 años, incluida la estenosis subaórtica hipertrófica idiopática, la miocardiopatía obstructiva hipertrófica o la hipertrofia septal asimétrica. Sin embargo, a mediados del siglo XX, se desarrolló una comprensión mucho más detallada del proceso de la enfermedad como una condición genética con una amplia variedad de manifestaciones morfológicas que alteran el tamaño, la forma y la función del corazón. Estas anomalías morfológicas y funcionales

definen la presentación clínica y la trayectoria de los pacientes con la miocardiopatía hipertrófica, incluido un mayor riesgo de muerte súbita (Bluemke y Lima 2019).

Las enfermedades cerebrovasculares constituyen una de las entidades más frecuentemente encontradas dentro de los procesos neurológicos que suceden en el mundo, fundamentalmente los isquémicos. Cuando un paciente llega a un hospital para ser atendido en Emergencia, lo hará por presentar algún cuadro que represente peligro para su vida, como aquellos pacientes que sufren algún tipo de accidente o trauma. Las principales urgencias y emergencias neurológicas abarcan diversas situaciones que requieren atención inmediata: la cefalea, el vértigo, el síncope, el coma, y las crisis epilépticas. La exploración radiológica del cráneo y el cerebro es de suma importancia en pacientes que acuden a Emergencia, donde el médico de guardia quiere confirmar o descartar la presencia de una patología específica, ver la ubicación y extensión de una lesión, o porque no ha podido establecer un diagnóstico certero en base a la exploración neurológica y la anamnesis del paciente, sea por la complejidad del caso, la falta de experiencia o el no contar con el espacio y tiempo necesario (Jiménez 2009)

La versión 2017 del Sistema de informes y datos de imágenes de hígado con contraste es una herramienta de diagnóstico efectiva y práctica para predecir el riesgo de carcinoma hepatocelular. Modificación del algoritmo mediante la reclasificación de los nódulos LR-M que muestran hiperenalzamiento de la fase arterial (sin realce globular discontinuo o en el borde) con lavado de inicio temprano (<60 segundos) pero sin apariencia perforada en menos de 5 minutos, ya que la categoría LR-5 podría mejorar el rendimiento diagnóstico en términos de distinguir HCC de tumores malignos no HCC en pacientes infectados con el virus de la hepatitis B (Zheng et al 2020)

Fundamentación científica

La tomografía computarizada (TC) se introdujo a principios de la década de 1970 y ha revolucionado no solo la radiología diagnóstica, sino también toda la práctica de la medicina. A principios de la década de 1990, la introducción de la TC en espiral constituyó un paso evolutivo adicional en el desarrollo y perfeccionamiento continuo de las técnicas de imagen por TC. Hasta entonces, el volumen del examen tenía que ser cubierto por exploraciones axiales posteriores en un modo de "paso y disparar", la llamada técnica de exploración secuencial. En consecuencia, el escaneo axial demoraba demasiado el examen debido a los retrasos entre escaneos necesarios para mover la mesa de forma que incrementaba de una posición de escaneo a la siguiente, y era propenso a registrar erróneamente los detalles anatómicos debido al posible movimiento de estructuras anatómicas relevantes entre dos escaneos como por ejemplo por el movimiento del paciente, respiración o deglución. Con la TC en espiral, los resultados del paciente se traducen continuamente mientras se obtienen los datos de exploración. El requisito previo para el éxito del escaneo en espiral fue la introducción de pórticos de anillo deslizante, lo que eliminó la necesidad de rebobinar el pórtico después de cada rotación y permitió la adquisición continua de datos durante rotaciones múltiples. Por primera vez, los datos de volumen podrían adquirirse sin el peligro de un registro incorrecto o un doble registro de detalles anatómicos. Las imágenes podrían reconstruirse en cualquier posición a lo largo del eje del paciente (eje longitudinal), y la reconstrucción de imágenes superpuestas podría usarse para mejorar la resolución longitudinal. Los datos de volumen se convirtieron en la base de aplicaciones como la angiografía por TC, que ha revolucionado la evaluación no invasiva de la enfermedad vascular en general. La capacidad de adquirir datos de volumen también allanó el camino para el desarrollo de técnicas de procesamiento de imágenes en 3D, como reformaciones multiplanares, proyecciones de máxima intensidad, pantallas sombreadas en superficie y técnicas de representación de volumen. Estos se han convertido en componentes vitales de las imágenes médicas en la actualidad (Flohr & Ohnesorge 2020)

2. Justificación de la Investigación

Las tomografías computarizadas del cerebro pueden proporcionar información más detallada sobre el tejido cerebral y las estructuras cerebrales que las radiografías estándar de la cabeza, lo que proporciona más datos relacionados con lesiones y / o enfermedades del cerebro.

Durante una tomografía computarizada del cerebro, el haz de rayos X se mueve en un círculo alrededor del cuerpo, lo que permite muchas vistas diferentes del cerebro. La información de rayos X se envía a una computadora que interpreta los datos de rayos X y los muestra en forma bidimensional (2D) en un monitor.

Los avances en la tecnología de imagen han permitido nuevas vías de investigación para explorar anormalidades cerebrales estructurales y funcionales. Se han utilizado herramientas como la resonancia magnética funcional, la tomografía axial computarizada, la tomografía por emisión de positrones y la electroencefalografía para detectar la actividad neuronal, la estructura y el tamaño del cerebro. Los estudios han combinado estas herramientas de imágenes sensibles con varias tareas neurocognitivas computarizadas o con lápiz y papel para evaluar las diferencias que pueden ser la base de las deficiencias. La imagen funcional y molecular se ha utilizado para evaluar las respuestas a estímulos traumáticos, estímulos emocionalmente relevantes o síntomas desencadenantes (Aupperle et al., 2012).

La tomografía axial computarizada y en particular la tomografía espiral multicorte nos provee de análisis precisos y exactos de imágenes en pacientes neurológicos y así alcancen un diagnóstico y tratamiento certero. También muestra ser útiles en la detección temprana del daño neurológico. El presente informe permite construir conocimientos científicos y tecnológicos que facilitarán una mayor eficiencia en el uso de estos equipos. Así mismo los datos podrán ser utilizados como fuente referencial de datos para estudios posteriores en ámbitos y temas similares.

3. El Problema

¿Cuáles son las características radiológicas de patologías cerebrales halladas por tomografía espiral multicorte en adultos atendidos en el centro de salud Resotomo - Chimbote, 2018-2019?

4. Conceptuación y operacionalización de las variables

Definición conceptual de variable	Dimensiones (factores)	Indicadores	Tipo de escala de medición
Variable independiente	Patologías cerebrales	Características radiológicas	Nominal
Variable dependiente	Características radiológicas de las patologías cerebrales		Nominal

Patología cerebral, se define como enfermedades del sistema nervioso central, originadas por accidentes, envejecimiento, enfermedades u otras causas. (Robbins y Cotran 2015).

La tomografía espiral multicorte se define como un equipo que se utiliza para el diagnóstico de patologías cerebrales u otras regiones anatómicas para proveer imágenes en tiempo real y de manera exacta para la ayuda en el tratamiento del paciente (Aupperle et al., 2012).

Características radiológicas de las patologías cerebrales, está referida a las patologías cerebrales causadas por enfermedades neurodegenerativas, accidentes, u otras halladas por tomografía espiral multicorte.

5. La Hipótesis

H_0 no se pueden determinar las características radiológicas de patologías cerebrales halladas por tomografía espiral multicorte en adultos.

H_1 si se pueden determinar las características radiológicas de patologías cerebrales halladas por tomografía espiral multicorte en adultos

6. Objetivos

Objetivo General

Determinar las características radiológicas de patologías cerebrales halladas por tomografía espiral multicorte en adultos atendidos en el Centro de Salud Resotomo - Chimbote, 2018-2019

Objetivos Específicos:

- Calcular la frecuencia de patologías cerebrales según sexo y edad; halladas por tomografía espiral multicorte, en adultos atendidos de urgencia y emergencia del centro de salud Resotomo Chimbote, 2018-2019

- Identificar las características de exámenes de TEM cerebral diagnosticados en adultos atendidos de urgencia y emergencia del centro de salud Resotomo-Chimbote, 2018-2019.

- Identificar las características radiológicas en las regiones anatómicas y patologías más frecuentes diagnosticadas por TEM cerebral en adultos atendidos de urgencia y emergencia del centro de salud Resotomo Chimbote, 2018-2019.

METODOLOGÍA

1. **Tipo y Diseño de investigación**

Tipo de investigación

Es un estudio descriptivo, explicativo según Hernández R., Fernández C. & Baptista M. (2010).

Además, corresponde a un estudio de corte transversal según Polit & Hungler (2000).

2. Población y Muestra

Población

La población estará constituida por 630 pacientes que acudieron por alguna patología cerebral al servicio de urgencia y emergencia del Centro de Salud Resotomo – Chimbote durante el año.

Muestra

La muestra estará constituida por 253 pacientes que acudieron al servicio de urgencia y emergencia del Centro de Salud Resotomo presentaron alguna patología cerebral – Chimbote durante los años 2018-2019

Criterio de Inclusión:

- Pacientes mayores de 18 años
- Pacientes que requieren exámenes cerebrales por TEM
- Pacientes con patologías cerebrales.
- Pacientes de ambos sexos

Criterio de Exclusión:

- Pacientes menores de 18 años
- Pacientes embarazadas.

3. Técnicas e instrumentos de investigación

Técnica:

Llenado de ficha de datos obtenidos de la Historia Clínica de los pacientes atendidos por Emergencia en el Centro de Salud Resotomo Chimbote, especificando el resultado de cada método aplicado.

Instrumento:

Ficha de recolección de datos elaborada por la autora, la cual considera datos generales del paciente (edad, sexo, tipo de lesión o síntomas, resultados, etc.). Cabe Mencionar que estos datos serán obtenidos de la H.C. de cada paciente.

4. Procesamientos y Análisis de la Información

Los resultados serán procesados utilizando el programa de Microsoft Excel 2015 y se hizo uso de la estadística descriptiva.

RESULTADOS

La edad promedio de los pacientes es 53.4 años, con un mínimo de 18 años y un máximo de 89 años. Se describe la data general de los pacientes atendidos en el establecimiento de salud Resotomo. Mostrando indicando que los caracteres normales son los más frecuentes es decir anteponiéndose a la patología más frecuente que corresponde a los procesos degenerativos. La distribución de pacientes que se realizaron TEM cerebral atendidos en el establecimiento de salud Resotomo y su distribuidos por sexo indicaron que el 45 % corresponde a los de sexo masculino y el 55 % las de femenino a las de sexo femenino.

También se a encontrado que en los pacientes que se realizaron TEM cerebral los cuales tuvieron diagnostico normal se empleó medio de contraste en mayor porcentaje de pacientes con 68.29 % por debajo los que no emplearon medio de contraste con 44.34 %, a diferencia de los pacientes con diagnostico patológico donde el mayor porcentaje se dio en exámenes sin contraste con 55.66 % después de este los que si emplearon contraste con 31.71 %.

Se ha encontrado que las características radiológicas de los 40 pacientes atendidos con diagnostico patológico de procesos degenerativos que representa el 15.81 % de casos, siendo las regiones anatómicas más frecuentes: en surcos y cisuras a predominio de lóbulos frontales y temporales con 70% de pacientes (70%).

Respecto a las características radiológicas se ha encontrado que la región del tálamo izquierdo es la más frecuente de las lesiones, seguida de la del lóbulo frontal derecho, el resto de patologías guardan aparentemente la misma tendencia. La región parénquima cerebral cortico sub. es la más frecuentes frente al resto de estructuras que guardan semejante proporción entre ellas. Y que la región frontal derecha tiene el 41.67% y por lo tanto se constituye la más frecuentes, como características radiológicas.

Tabla Nº 01. El grupo de pacientes atendidos en el establecimiento de salud Resotomo, mostrando su promedio y desviación estándar

253 PACIENTES	**EDAD**
Promedio	53.42
Mínimo	18
Máximo	89
Desviación estándar	20.69

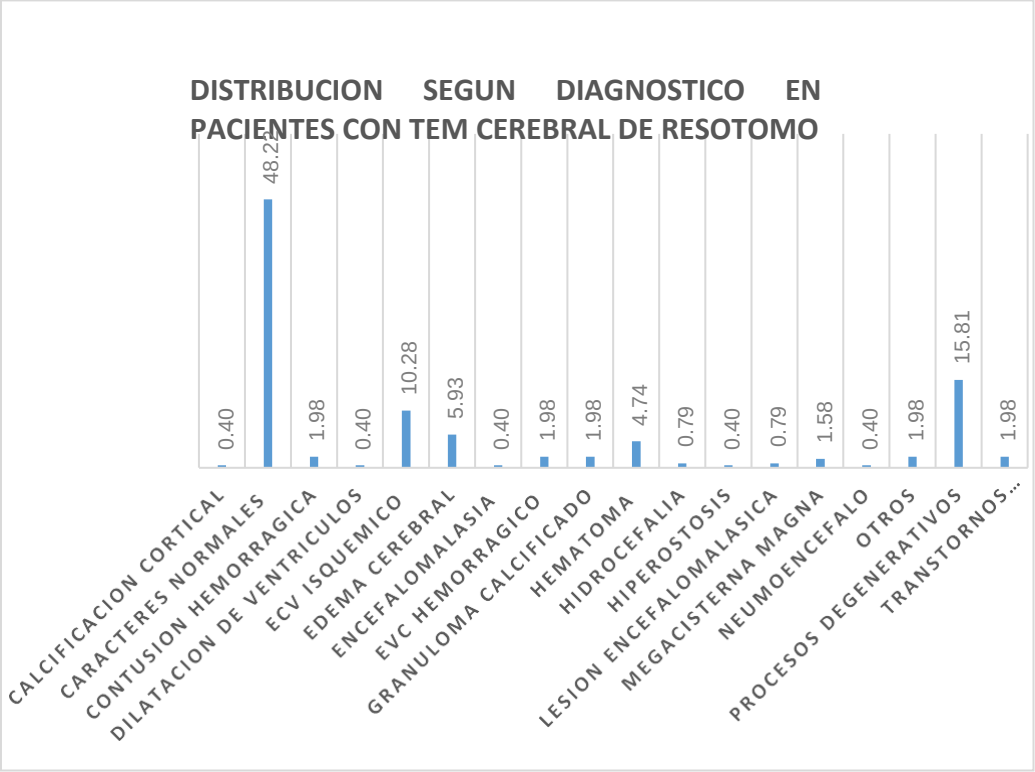

Figura N° 1. Se describe la data general de los pacientes atendidos en el establecimiento de salud Resotomo. Mostrando que los caracteres normales son los más frecuentes es decir anteponiéndose a la patología más frecuente que corresponde a los procesos degenerativos.

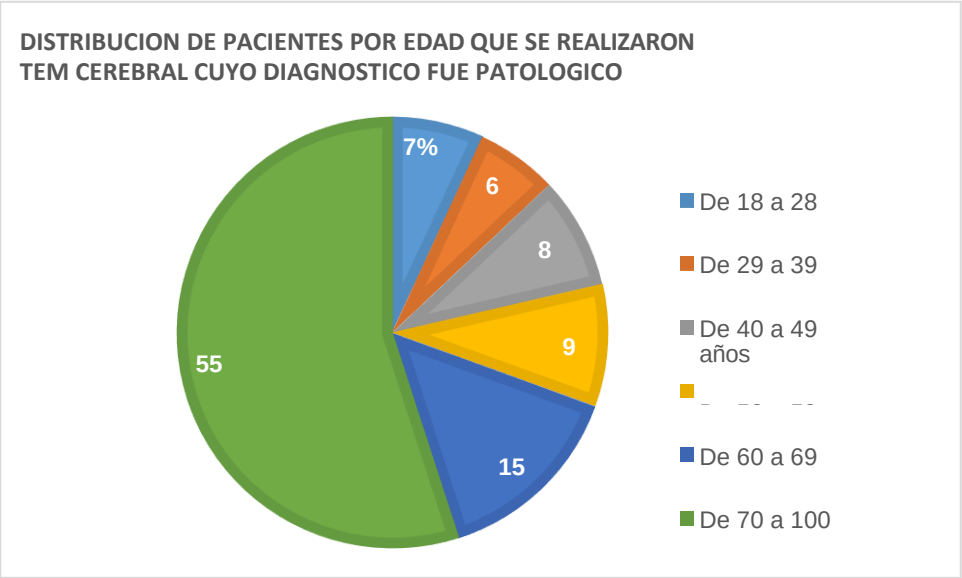

Figura N° 2. se describe a los pacientes atendidos en el establecimiento de salud Resotomo, con patologías atendidos según grupo etario.

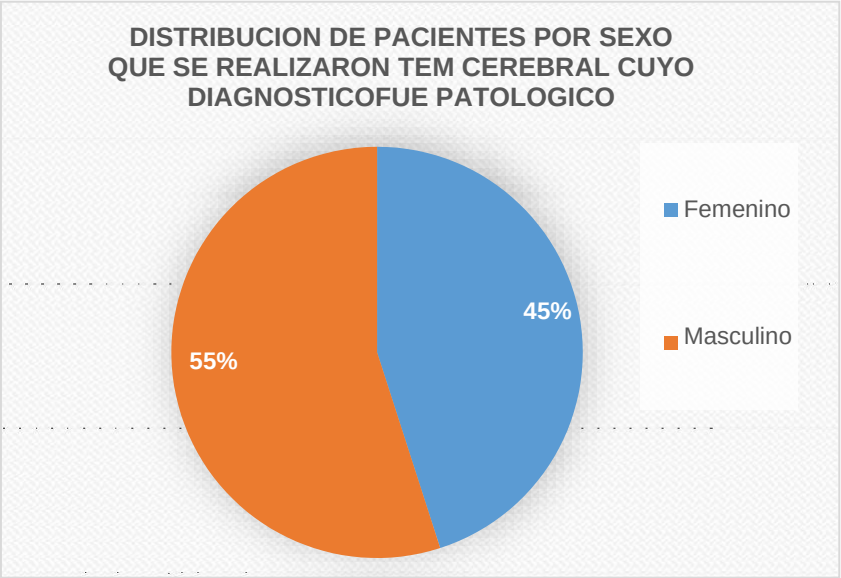

Figura N° 3. La distribución de pacientes que se realizaron TEM cerebral atendidos en el establecimiento de salud Resotomo y su distribuidos por sexo.

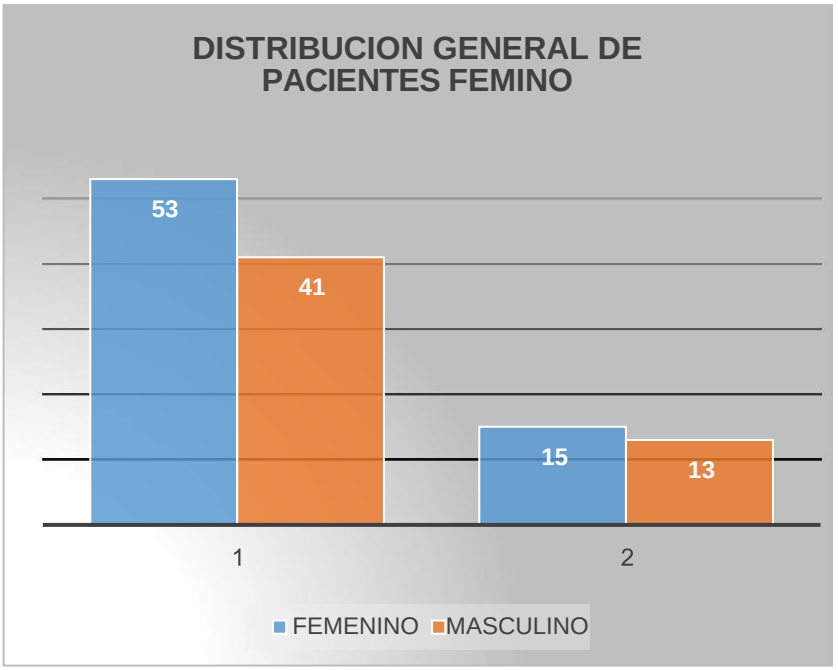

Figura N° 4 Se muestra la distribución general de pacientes de sexo femenino y masculino con exámenes contrastados y sin contraste, son 53 pacientes del sexo femenino y masculino con 41 pacientes sin contraste; debajo de ellos los exámenes realizados contrastados.

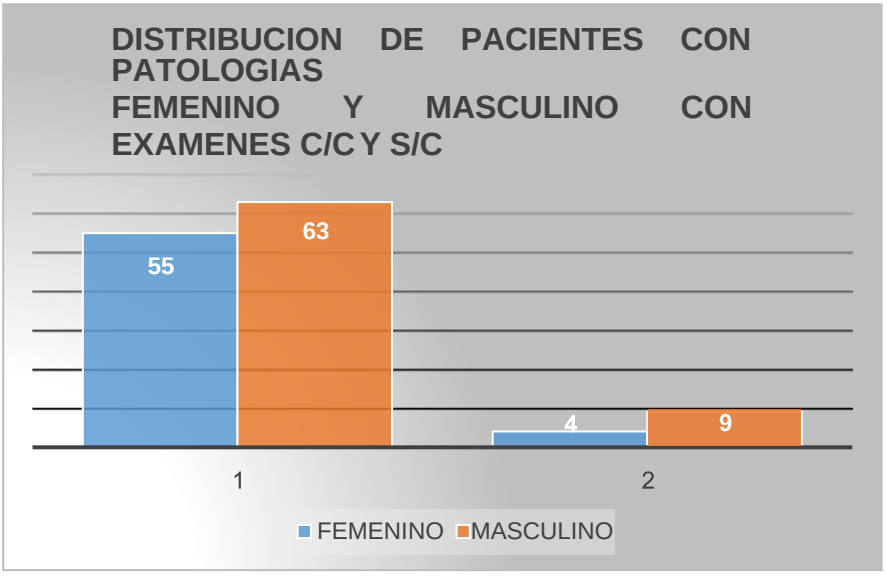

Figura Nº 5, Se muestra la distribución general de pacientes de sexo femenino y masculino con exámenes contrastados y sin contraste.

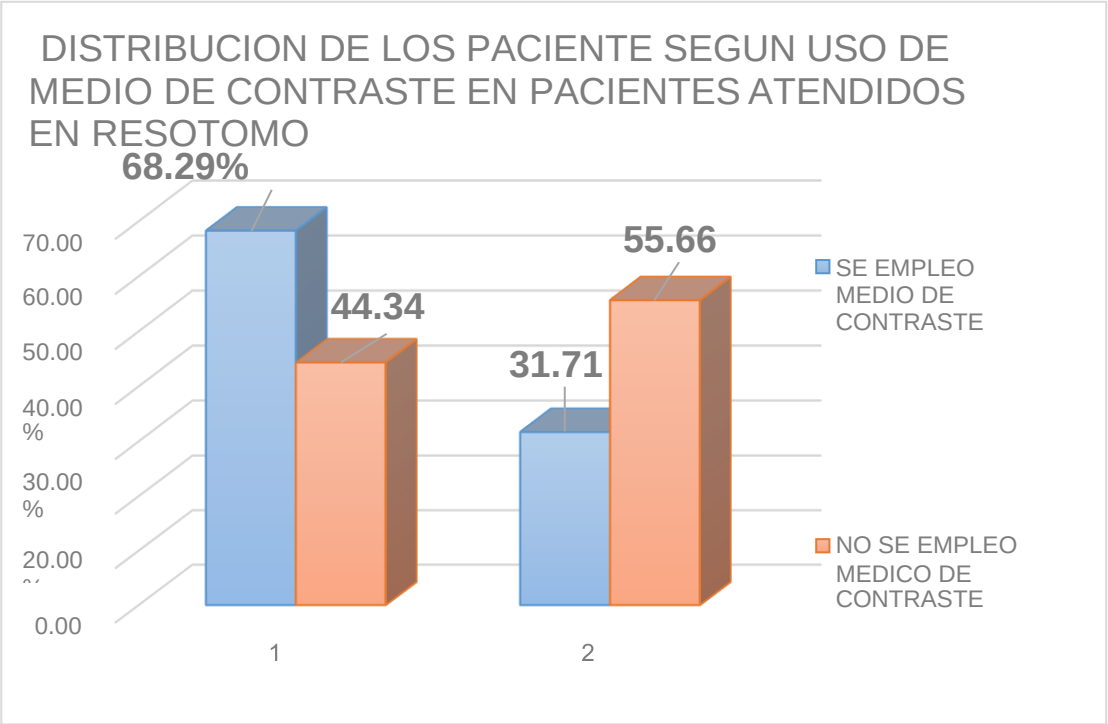

Figura Nº 6, se muestra que en los pacientes que se realizaron TEM cerebral los cuales tuvieron diagnostico normal se empleó medio de contraste en mayor porcentaje de pacientes con 68.29 % por debajo los que no emplearon medio de contraste con 44.34 %, a diferencia de los pacientes con diagnostico patológico donde el mayor porcentaje se dio en exámenes sin contraste con 55.66 % después de este los que si emplearon contraste con 31.71 %.

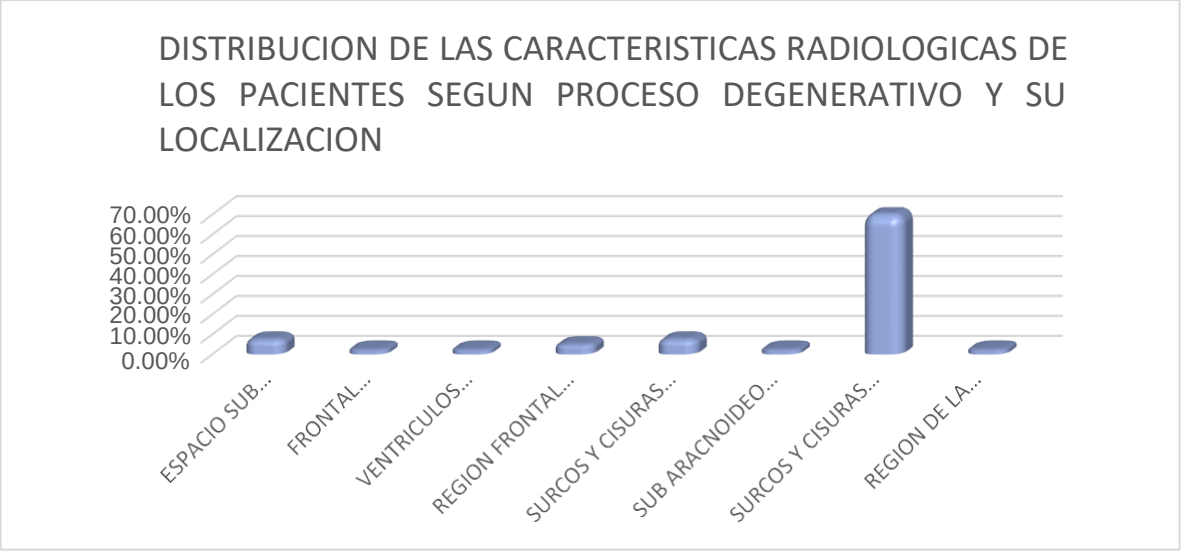

Figura Nº 7, Se describe las características radiológicas de los 40 pacientes atendidos con diagnostico patológico de procesos degenerativos que representa el 15.81 % de casos, siendo las regiones anatómicas más frecuentes: en surcos y cisuras a predominio de lóbulos frontales y temporales con 70% de pacientes (70%)

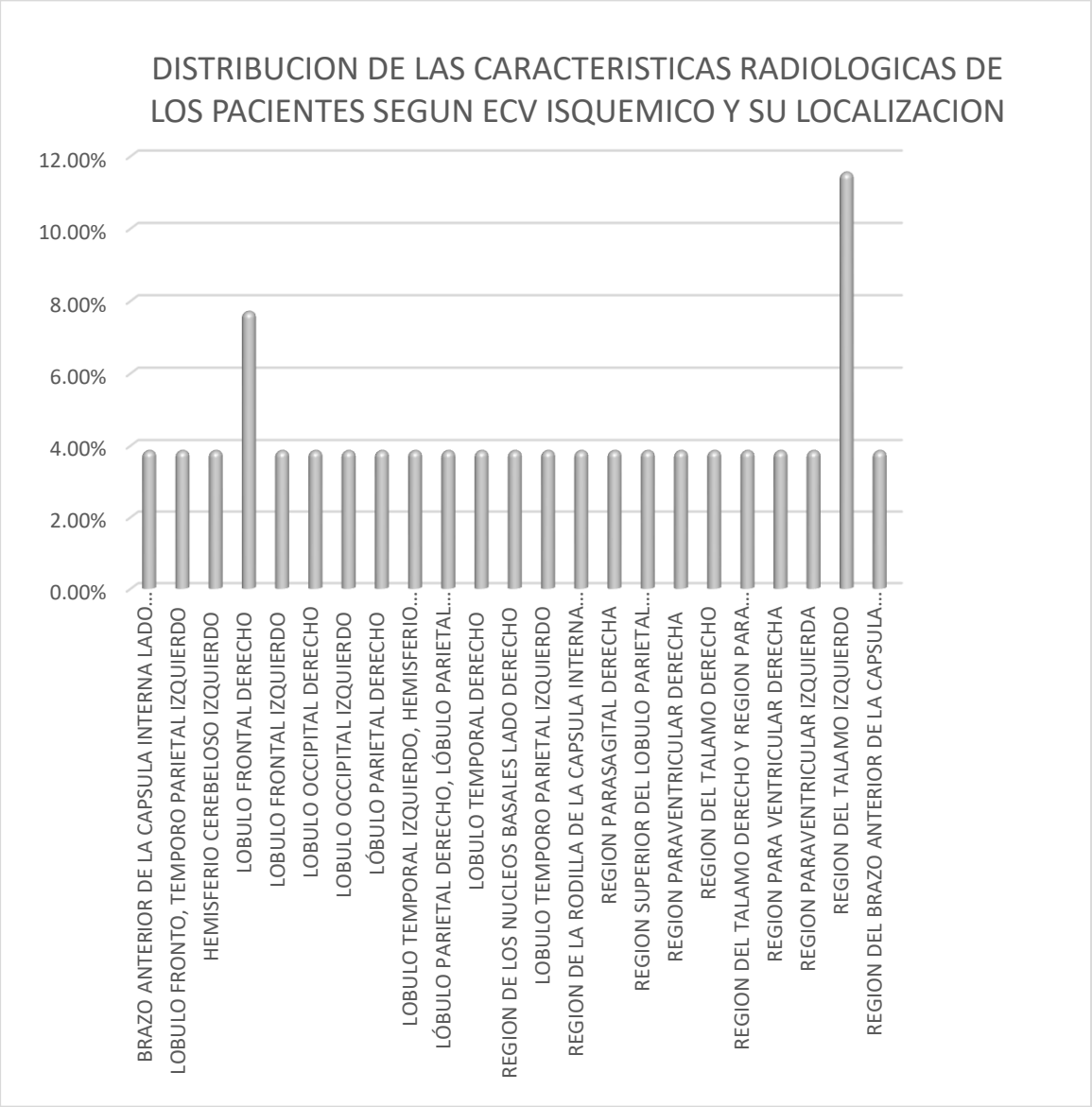

Gráfica N° 8 Se describen las características radiológicas donde la región del tálamo izquierdo es la más frecuente de las lesiones, seguida de la del lóbulo frontal derecho, el resto de patologías guardan aparentemente la misma tendencia.

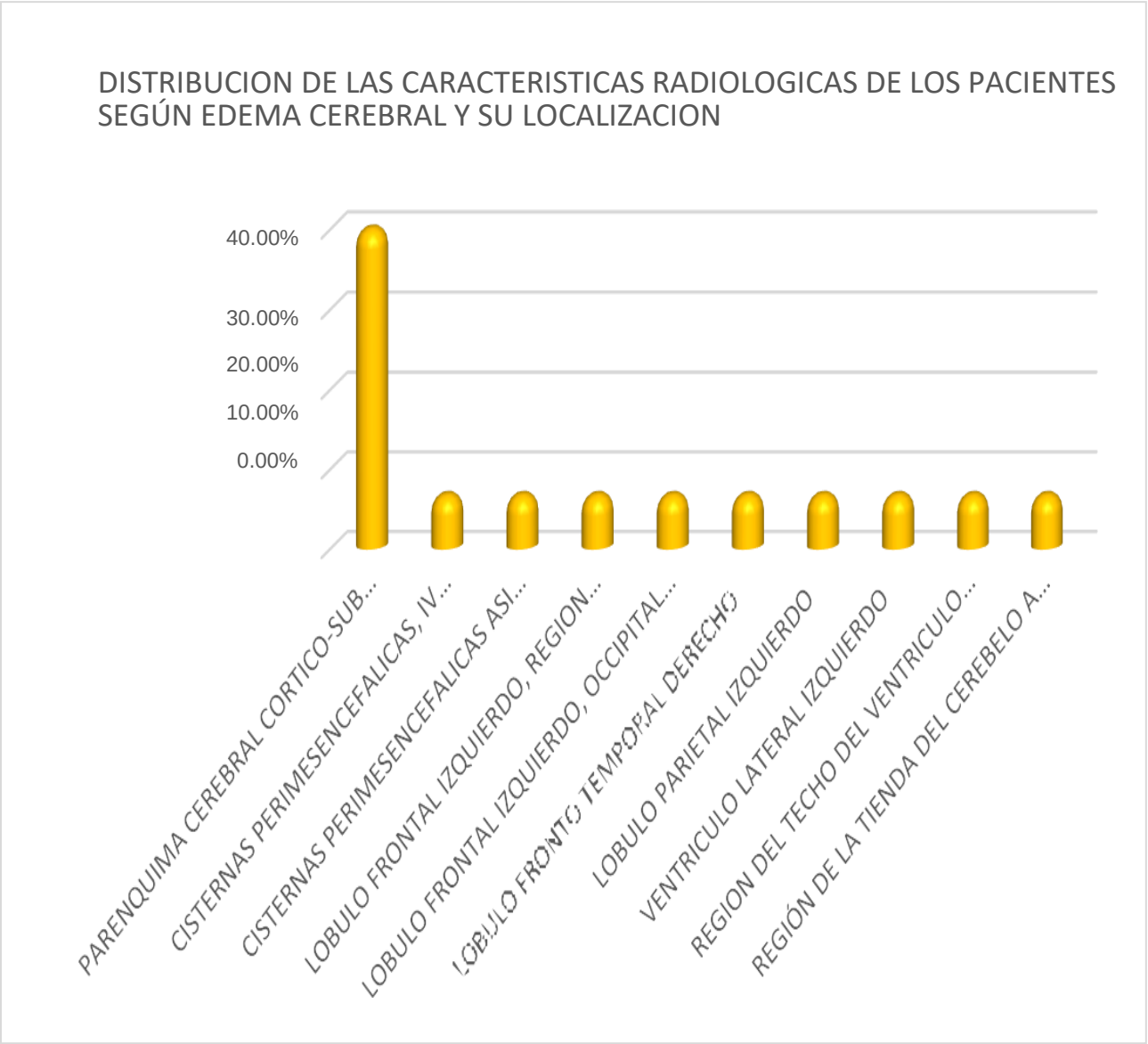

Figura N° 9 Se describe las características radiológicas donde la región parénquima cerebral cortico sub. es la más frecuentes frente al resto de estructuras que guardan semejante proporción entre ellas.

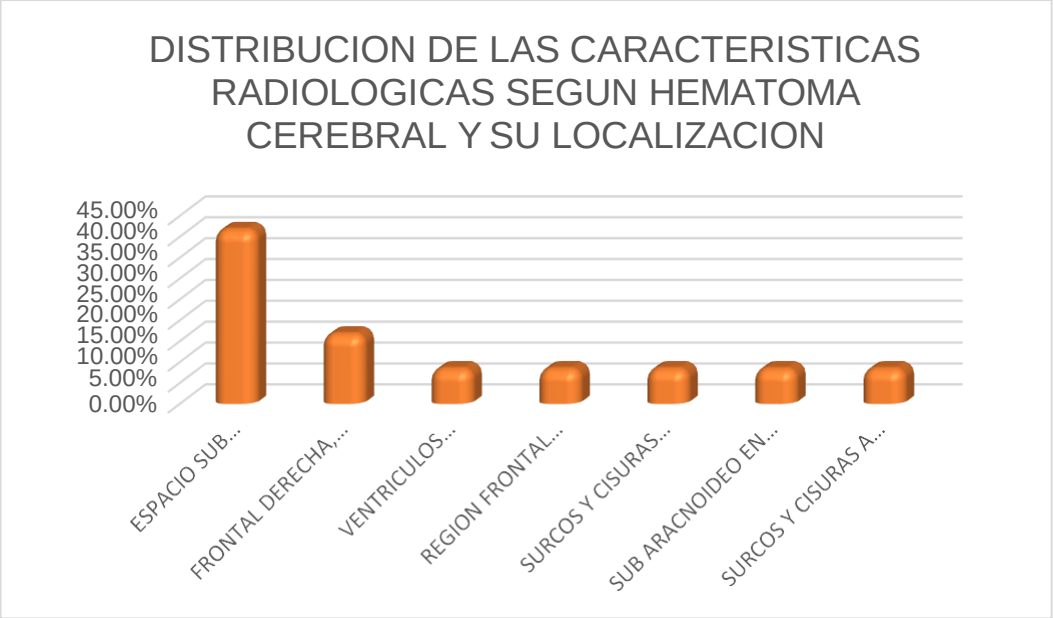

Figura N° 10, Muestra que la región frontal derecha tiene el 41.67% y por lo tanto se constituye la más frecuentes, como características radiológicas.

ANALISIS Y DISCUSIÓN

Los pacientes atendidos tuvieron una media promedio de 53.42 años y el rango de edad fue de 18 a los 89 años, presentando una desviación estándar de 20.69 años.

La gráfica N° 1. describe la data general de los pacientes atendidos, divididos por diagnósticos, encontrándose mayor frecuencia en los de carácter normal con 122 pacientes (48.22 %), luego se encuentran los pacientes con diagnostico patológico: siendo mayor el de procesos degenerativos con 40 pacientes (15.81 %), seguido de ECV isquémico con 26 pacientes (10.28 %), luego con edema cerebral 15 pacientes (5.93 %), con hematoma cerebral 12 pacientes (4.74 %) estas patologías son las de mayor frecuencia. Luego se observan: con ECV hemorrágico, contusión hemorrágica, granuloma calcificado, trastornos microangiopaticos, otros, con 5 pacientes cada patología (1.98 %); además con megacisterna magna 4 pacientes (1.58 %) , con hidrocefalia y lesión encefalomalasica con 3 pacientes cada uno (1.19.%), finalmente con daños patológicos en menor frecuencia: neumoencéfalo, hiperostosis y dilatación de ventrículos con 1 paciente cada uno (0.40 %). Debemos tener en cuenta que los procesos isquémicos provocan accidentes cerebrovaculares (ACV) y se constituyen como las más frecuentes en el mundo y también en nuestros resultados.

Astorga (2005), indica que las patologías o ACV tienen como antecedentes diabetes tipo 2, fibrilación auricular y/o hipertensión arterial., concordando con nuestros resultados tal como observamos en la gráfica N° 2, que describe a los pacientes con patologías atendidos según grupo etario: encontrándose mayor frecuencia en los de 70 a 100 años, con 72 pacientes (55%), seguido entre los de 60 a 69 años, con 19 pacientes (15%). Los de 50 a 59 años, tuvieron 12 pacientes (9%). Luego los de 40 a 49 años, 11 pacientes (8%). Entre los 18 a 28 años, 9 pacientes (7%). Finalmente, en menor rango los de 29 a 39 años, con 8 pacientes (6%). Jiménez (2009) indica que los pacientes con ACV que llegan a emergencia lo hacen porque saben que su vida se encuentra en peligro, las emergencias por ACV pueden presentar las siguientes características: coma, vértigo, crisis epiléptica o sincope. Por tal motivo resulta de gran importancia utilizar los tomógrafos computarizados pues permite

realizar un examen rápido, preciso y exacto de todas las estructuras examinadas, permitiendo así el diagnóstico certero.

La gráfica N° 4 muestra la distribución general de pacientes de sexo femenino y masculino con exámenes contrastados y sin contraste, son 53 pacientes del sexo femenino y masculino con 41 pacientes sin contraste; debajo de ellos los exámenes realizados contrastados: femenino con 15 pacientes, masculino con 13 pacientes. Por otro lado, la gráfica Nº 5, muestra la distribución general de pacientes de sexo femenino y masculino con exámenes contrastados y sin contraste son: femenino con 55 pacientes, siendo mayor en el sexo masculino con 63 pacientes sin contraste; luego se observa los exámenes con contraste: femenino con 4 pacientes teniendo un mayor número los de sexo masculino con 9 pacientes. Así también la gráfica Nº 6, nos muestra que en los pacientes que se realizaron TEM cerebral los cuales tuvieron diagnostico normal se empleó medio de contraste en mayor porcentaje de pacientes con 68.29 % por debajo los que no emplearon medio de contraste con 44.34 %, a diferencia de los pacientes con diagnostico patológico donde el mayor porcentaje se dio en exámenes sin contraste con 55.66 % después de este los que si emplearon contraste con 31.71 %.

La gráfica Nº 7, se describen las características radiológicas de los 40 pacientes atendidos con diagnostico patológico de procesos degenerativos que representa el 15.81 % de casos, siendo las regiones anatómicas más frecuentes: en surcos y cisuras a predominio de lóbulos frontales y temporales con 28 pacientes (70%), después en surcos y cisuras a predominio de lóbulos frontales y temporales con 3 pacientes (7.5%) igual que en los espacios sub aracnoideo en la convexidad frontal bilateral, en región frontal bilateral, surcos y cisuras cerebrales a predominio de lóbulos temporales se observa 2 pacientes (5%), finalmente en región frontal derecha y región frontoparietal izquierdo, ventrículos laterales y iii ventrículo, sub aracnoides en la convexidad frontal derecha, en región pronto parietal izquierdo así como en región de la protuberancia izquierda en menor frecuencia: con 1 paciente cada uno (2.5 %). La radiografía simple como los rayos X, en el examen del cerebro en realidad es de escasa utilidad para un buen diagnóstico de ACV, por otro lado, la tomografía computarizada es de mayor

ventaja pues permite, rapidez, tolera el movimiento del paciente y hasta la presencia de cuerpos extraños en el paciente (Meza, 2012)

La gráfica N° 8 describen las característica radiológicas que la región del tálamo izquierdo es la más frecuente de las lesiones, seguida de la del lóbulo frontal derecho, el resto de patologías guardan aparentemente la misma tendencia y la gráfica N° 9 describe los 15 pacientes atendidos con diagnostico patológico de edema cerebral por contusión, que representa el 5.93 % y tercero de los casos, siendo la región anatómica más frecuente: en parénquima cerebral cortico-sub cortical con 6 pacientes (40%), además en los 9 pacientes restantes con diferentes localizaciones en : región de la tienda del cerebelo a predominio izquierdo, lóbulo frontal derecho, región del techo del ventrículo lateral derecho, ventrículo lateral izquierdo, lóbulo parietal izquierdo, lóbulo frontotemporal derecho, lóbulo frontal izquierdo, occipital derecho, lóbulo frontal izquierdo, región temporoparietal izquierda con borramiento de surcos y cisuras de hemisferio cerebral izquierdo, cisternas perimesencefalicas así como en surcos y cisuras cerebrales a predominio derecho, finalmente en cisternas perimesencefalicas IV ventrículo y en astas posteriores de los ventrículos laterales con 1 paciente en cada uno (6.67%).

La gráfica N° 10, se muestra las características radiológicas de los 12 pacientes atendidos con diagnostico patológico de hematoma cerebral por contusión que representa el 4.74 % de casos que se encuentra en cuarto lugar de frecuencia, teniendo como regiones anatómicas comunes: en región frontal derecha con 5 pacientes (41.67%), por debajo en región frontal izquierdo con 2 pacientes (16.67%), finalmente en las regiones con menor frecuencia: en región frontotemporal derecha, región de la tienda del cerebelo lado derecho, región parietal bilateral, en el espacio sub aracnoideo en la convexidad frontal bilateral, en región parietooccipital derecho y en región parietal derecha con 1 paciente en cada uno (8.33%). Esto nos demuestra la fácil discriminación de las patologías en los pacientes con accidentes neurológicos, utilizando equipos de tomografía. Nuestros resultados concuerdan Castro (2007).

CONCLUSIONES

La tomografía espiral multicorte, nos demuestra que es la herramienta que permite identificar las características radiológicas de patologías cerebrales halladas por tomografía espiral multicorte son: Leve acentuación de surcos y cisuras a predominio de lóbulos frontales y temporales; ECV isquémico daño frecuente a nivel de región del tálamo izquierdo; Edema por contusión frecuencia en parénquima cerebral cortico-sub cortical y Hematoma cerebral por contusión con predominancia en la región frontal derecha.

RECOMENDACIONES

- Trabajos coordinados con mayor presencia y dialogo entre el Radiólogo y el Medico de emergencia.
- Se debe abordar historias clínicas más completas que informen datos de la vida del paciente.

REFERENCIAS BIBLIOGRÁFICAS

Aguilar, P. M., & Hernando de la Bárcena, I. (2011). Atención de pacientes adultos con TCE leve en el servicio de urgencias. Criterios de ingreso en la UCE. Barcelona España: Rioja Salud.

Auperle, R. L., Melrose, A. J., Stein, M. B., & Paulus M., P. (2012). Executive function and PTSD: Disengaging from trauma. Neuropharmacology, 62(2), 686-694

Astorga C. J. L. (2005). "Aspectos Clínico Epidemiológicos de la Enfermedad cerebrovascular. Servicio de Emergencia del Hospital Loayza. Lima Perú: Cybertesis.

Bolaños B. S. (2009). Tomografía Axial Computarizada en Pacientes con enfermedades Cerebrovasculares hemorrágicas. Medisan, Ed. (13), 5-13.

Bluemke, D. A., & Lima, J. A. C. (2019). Using MRI to Probe the Heart in Hypertrophic Cardiomyopathy. Radiology, 192370. doi:10.1148/radiol.2019192370

Castro B. J. A. (2007). Valor de la tomografía axial computarizada en el pronóstico del traumatismo craneoencefálico grae. Lima Perú: UNMSM.

Cura, J., Pedraza, S., & Gayete A. (2010). Radiología Esensial Tomo II. Madrid España: Editorial Médica Panamericana S.A.

Hernández R., Fernández C., & Baptista M. (2010). Metodología de la Investigación Científica - 5ta Edición. México: Mc Graw Hilli.

Jiménez M. L. (2009). Medicina de Urgencias y Emergencias: Guía Diagnóstica y Protocolos de Actuación. Barcelona España: Elsevier.

Polit, D., & Hungler, B. (2000). Investigación científica en Ciencias de la salud. México: McGraw-Hill.

Meza R. A. H. 2012. Características epidemiológicas y patologías halladas por tomografía computada cerebral en adultos atendidos en emergencia. Hospital Nacional Daniel Alcides Carrión, marzo - agosto, 2011. Universidad Nacional Mayor de San Marcos. Facultad de medicina humana. e.a.p. de Tecnología Médica. tesis. para obtener el título profesional de licenciado en tecnología Médica en el Área de Radiología.

Flohr & Ohnesorge (2010) Multi-slice CT Technology. Citado por Bernd M..; Ohnesorge, T., G.; Flohr, C. R.; Becker, A.; Knez, M.& Reiser F. 2010. Multi-slice and Dual-source CT in Cardiac Imaging: Principles – Protocols- indications-outlook. Second edition. Printed in Germany.
https://www.uc.pt/en/fmuc/phdhs/Courses/biomedicalimaging/Article_9.pdf

Robbins y Cotran (2015). Patología Estructural y Funcional Ed.9 - Editorial: Elsevier Castellano España.

Zheng Wei, Qing Li, Xue-bin Zou, Jian-wei Wang, Feng Han, Fei Li, Li-shu Huang, An-hua Li, Jian-hua Zhou. **(2020).** Evaluation of Contrast-enhanced US LI-RADS version 2017: Application on 2020 Liver Nodules in Patients with Hepatitis B Infection. Radiology 2020; 294:299–307 doi.org/10.1148/radiol.2019190878

ANEXO 1

INSTRUMENTO DE INVESTIGACIÓN

UNIVERSIDAD SAN PEDRO
FACULTAD DE CIENCIAS DE LA SALUD
ESCUELA ACADEMICA PROFESIONAL DE TECNOLOGIA MÉDICA
ESPECIALIDAD RADIOLOGIA

Proyecto De Investigación

Características radiológicas de patologías cerebrales halladas por tomografía espiral multicorte en adultos atendidos en un centro de salud privado Chimbote, 2018-2019

Autor: Villanueva Armijo Jennifer Lisbeth

1. Datos del Paciente:

Fecha de examen: .....

Edad: ..... años

Sexo: (M) (F)

Dx según TEM: .....

Región anatómica dañada: .....

Tipo examen: .....

Observaciones:
.....
..... en este rubro se considerarán algunas observaciones que el medico radiólogo crea conveniente en el diagnostico según TEM del paciente.

CARTA DE AUTORIZACIÓN PARA LA RECOLECCION DE LOS DATOS

USP
UNIVERSIDAD SAN PEDRO

FACULTAD DE CIENCIAS DE LA SALUD
Programa de Estudios de Tecnología Médica
Dirección

CARGO

"Año de lucha contra la corrupción y la impunidad"

Chimbote, 14 de noviembre de 2019

OFICIO Nº 0286-2019-USP-EAPTM/D

Señor
Lic. T.M. Oscar Sosa De La Cruz
Centro de Salud RESOTOMO
Chimbote.-

Asunto: **Solicito autorización para aplicación de instrumentos de investigación**

Es grato dirigirme a usted para expresarle mi cordial saludo institucional y el de manera particular y a la vez presentarle a la alumna del Programa de Estudios de Tecnología Médica en la especialidad de Radiología, de la Universidad San Pedro: **Jennifer Lisbeth Villanueva Armijo**, con código N° 1110000056, quien ha proyectado el trabajo de investigación denominado: ***"Patologías cerebrales características halladas por tomografía espiral multicorte, en adultos atendidos en emergencia del Centro de Salud Resotomo – Chimbote, 2017"***, con fines de obtener el Título Profesional.

Por lo que, solicito a usted tenga a bien autorizar la aplicación de los instrumentos de investigación en el área de TOMOGRAFÍA de la Institución que Usted dignamente dirige, en el periodo de 18.11.2019 al 31.11.2019. La misma que se realizará bajo principios éticos y científicos.

Una vez culminado el trabajo de investigación, se estará alcanzando una copia del informe final con los resultados obtenidos.

Seguro de contar con su autorización, aprovecho la oportunidad para expresarle mi admiración.

Atentamente,

Oscar L. Sosa De La Cruz
Tecnólogo Médico
CMP 19 11

UNIVERSIDAD SAN PEDRO
Dr. Agapito Enríquez Valera
DIRECTOR
Esc. Profesional de Tecnología Médica

cc. Archivo

CAMPUS UNIVERSITARIA: Urb. Los Pinos Telf.: (043) 483222 / 483817 / 483201 - Av. Bolognesi 421 Telf.: (043) 483810
RECTORADO: Av. José Pardo 194 Chimbote / Perú - Telf.: (043) 483320
Nuevo Chimbote Av. Pacífico y Anchoveta Telf.: (043) 483802 / San Luis Telf.: (043) 483826
OFICINA DE ADMISIÓN: Esq. Aguirre y Espinar - Teléfono: 043 345899 - www.usanpedro.edu.pe - facebook/ Universidad San Pedro