

UNIVERSIDAD SAN PEDRO
FACULTAD DE MEDICINA HUMANA
PROGRAMA DE ESTUDIO DE FARMACIA Y
BIOQUIMICA



**Efecto del zumo de *Solanum tuberosum* L. (papa) sobre las lesiones
gástricas inducida por etanol en ratones albinos.**

Tesis para optar el Título Profesional de Químico Farmacéutico

Autores:

Bazan palomino, Joel Abdel
Quiñones Mena, Olivia Luisa

Asesor

Torres Solano Carol Giovanna
(Código ORCID: 0000-0002-2313-3039)

Huaraz – Perú

2025

INDICE GENERAL

INDICE GENERAL	i
INDICE DE TABLAS.....	ii
INDICE DE FIGURAS	iii
PALABRA CLAVE	iv
CONSTANCIA DE ORIGINALIDAD	v
TÍTULO.....	vi
RESUMEN.....	vii
ABSTRACT	viii
INTRODUCCIÓN.....	1
METODOLOGÍA.....	11
RESULTADOS	15
ANÁLISIS Y DISCUSIÓN.....	19
CONCLUSIONES.....	22
RECOMENDACIONES	23
REFERENCIAS BIBLIOGRÁFICAS	25
ANEXOS.....	31

INDICE DE TABLAS

Tabla 1	Obtención del zumo de <i>Solanum tuberosum</i> L. (papa).	13
Tabla 2	Estudio fitoquímico del zumo de <i>Solanum tuberosum</i> L. (papa).	20

INDICE DE FIGURAS

Figura 1	Niveles de inflamación gástrica del zumo de Solanum tuberosum L. (papa) en ratones.	21
Figura 2	Eficacia antiinflamatoria gástrica del zumo de Solanum tuberosum L. (papa) en ratones.	22
Figura 3	Niveles de bandas hemorrágicas gástricas del zumo de Solanum tuberosum L. (papa) en ratones.	23
Figura 4	Eficacia anti bandas hemorrágicas gástricas del zumo de Solanum tuberosum L. (papa) en ratones.	24
Figura 5	Niveles de ulceraciones gástricas del zumo de Solanum tuberosum L. (papa) en ratones.	25
Figura 6	Eficacia antiulcerosa gástricas del zumo de Solanum tuberosum L. (papa) en ratones.	26

1 Palabras clave

Tema	Efecto del zumo de papa sobre lesiones gástricas en ratones.
Especialidad	Farmacoterapia

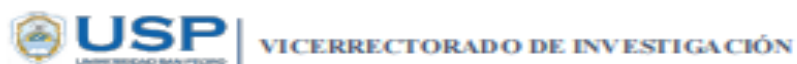Keywords

Tema	Antiulcer effect of perejil
Especialidad	pharmacology

Línea de investigación

Línea de investigación	Farmacia Clínica y Comunitaria
Área	Ciencias Médicas, Ciencias de la Salud
Subárea	Medicina Básica
Disciplina	Farmacología, Farmacia

2 Constancia de Originalidad



CONSTANCIA DE ORIGINALIDAD

El que suscribe, Vicerrector de Investigación de la Universidad San Pedro:

HACE CONSTAR

Que, de la revisión del trabajo titulado "Efecto del consumo de *Solanum tuberosum* L. (papa) sobre las lesiones glómicas inducida por etanol en ratones albinos" del (a) estudiante: BAZAN PALOMINO JOEL ABDEL, identificado(a) con Código N° 1418100235, se ha verificado un porcentaje de similitud del 16%, el cual se encuentra dentro del parámetro establecido por la Universidad San Pedro mediante resolución de Consejo Universitario N° 5037-2019-USPCU para la obtención de grados y títulos académicos de pre y posgrado, así como proyectos de investigación anual Docente.

Se expide la presente constancia para los fines pertinentes.

Chimbote, 15 de octubre de 2025

UNIVERSIDAD SAN PEDRO

Dr. JAWER MARTINEZ CARRIÓN
Vicerrector de Investigación



NOTA: Este documento carece de valor si no tiene adjunto el reporte del Software TURNITIN.

3 Título

Efecto del zumo de *Solanum tuberosum* L. (papa) sobre las lesiones gástricas inducida por etanol en ratones albinos.

4 Resumen

La investigación busco determinar el efecto antiulceroso gástrico del zumo de de *Solanum tuberosum* L. (papa) en ratones albinos, se emplearon 25 ratones, distribuidas en cinco grupos el G1 SSF 4 mL/Kg, el G2 omeprazol 40 mg/kg y los G3, G4 y G5 extracto de papa en volúmenes de 0.1, 0.2, y 0.4 mL/ratón. El rendimiento del zumo fue del 60%, presentó compuestos fenólicos, alcaloides, flavonoides y taninos el grupo que recibió el zumo en volumen de 0,4 mL/ratón presentó una eficacia antiinflamatoria

del 73.33% tanto como antibandas hemorrágicas, antiinflamatoria y antiulcerosa. Se concluyó que el zumo de papa si tiene efecto antiulceroso gástrico en ratones con inducción de daño gástrico por etanol.

Palabras clave: *Solanum tuberosum* L. papa, zumo, úlcera gástrica, *Mus musculus*.

5 Abstract

This study sought to determine the anti-gastric ulcer effect of *Solanum tuberosum* L. (potato) juice in albino mice. Twenty-five mice were divided into five groups: G1 SSF 4 mL/kg, G2 omeprazole 40 mg/kg, and G3, G4, and G5 potato extract in volumes of 0.1, 0.2, and 0.4 mL/mouse. Juice yield was 60%, and it contained phenolic compounds, alkaloids, flavonoids, and tannins. The group receiving the juice in a volume of 0.4 mL/mouse showed 73.33% anti-inflammatory efficacy, as well as anti-hemorrhagic banding, anti-inflammatory, and anti-ulcer effects. It was concluded that

potato juice does have a gastric anti-ulcer effect in mice with ethanol-induced gastric damage.

Keywords: Solanum tuberosum L. potato, juice, gastric ulcer, Mus musculus.

6 Introducción

Antecedentes y fundamentación científica.

Arrascue y Troncoso-Corzo (2023) investigaron el potencial efecto regenerador gástrico del *Petroselinum sativum* L. (perejil) en un modelo experimental de daño gástrico inducido por etanol en ratas. El estudio incluyó 36 especímenes distribuidos equitativamente en seis grupos (n = 6). Los grupos II al VI fueron sometidos a la administración orogástrica de etanol al 70% para inducir lesiones gástricas. Posteriormente, se aplicaron tratamientos por vía orogástrica durante tres días: el grupo III recibió 10 mL/kg de solución salina al 0,9%, mientras que los grupos IV, V y VI fueron tratados con extracto acuoso de hojas de perejil (EAHP) en dosis de 150, 300 y 600 mg/kg, respectivamente. Los resultados mostraron que el EAHP promovió una mayor producción de moco gástrico, alcanzando valores de 78,03% y 80,52% en las dosis de 300 y 600 mg/kg, respectivamente. Estos hallazgos se correlacionaron con la evaluación histológica de la mucosa gástrica, donde se observaron únicamente signos de inflamación submucosa en los grupos tratados con EAHP, en contraste con la necrosis fibrinoide presente en los grupos que no recibieron el extracto. En síntesis, el estudio concluye que el EAHP posee propiedades regenerativas sobre la mucosa gástrica en ratas con gastritis inducida por etanol.

Huayra (2023) evaluó el efecto antiulceroso de las hojas de *Aloe vera* L. (sábila) en un modelo experimental in vivo utilizando 35 ratas albinas macho con úlcera gástrica inducida mediante administración de etanol al 75%. El estudio se desarrolló bajo un diseño de post prueba con grupo control, y los animales fueron distribuidos

aleatoriamente en siete grupos de cinco ejemplares cada uno. Los grupos incluyeron: control negativo con suero fisiológico, control positivo con etanol al 75%, tratamiento con omeprazol (20 mg/kg), tratamiento con sucralfato (3 mL/kg), y tres grupos adicionales tratados con extracto hidroalcohólico de Aloe vera en dosis de 25, 50 y 100 mg/kg. Para la evaluación del efecto antiulceroso se empleó la escala de Marhuenda. Los resultados indicaron que los porcentajes de inhibición ulcerogénica para las dosis de Aloe vera fueron de 32,80%, 45,20% y 67,80%, respectivamente. En comparación, los controles positivos mostraron inhibiciones de 62,80% (omeprazol) y 50,20% (sucralfato). Cabe destacar que la dosis de 100 mg/kg del extracto presentó una eficacia estadísticamente comparable a la del omeprazol. En conclusión, el extracto hidroalcohólico del gel de Aloe vera demostró actividad antiulcerosa significativa en ratas con úlcera gástrica inducida por etanol.

Carbajal, Rodríguez y Yupanqui (2019) analizaron el efecto antiulceroso del extracto hidroalcohólico de hojas de *Malva sylvestris* en ratas albinas. Además de evaluar la actividad biológica, realizaron un tamizaje fitoquímico cualitativo que permitió identificar la presencia de metabolitos secundarios como triterpenos, esteroides, alcaloides, saponinas y antocianinas, mediante reacciones de precipitación y cambios de color con diversos reactivos. El estudio incluyó cinco grupos experimentales conformados por cuatro animales cada uno: G1 recibió suero fisiológico (2 mL/kg/día), G2 fue inducido a úlcera gástrica con ácido acetilsalicílico (500 mg/kg), G3 recibió sucralfato (1000 mg/kg), y G4 y G5 fueron tratados con extracto de *Malva sylvestris* en dosis de 500 y 1000 mg/kg, respectivamente. Seis horas después de la inducción ulcerosa, se administraron los tratamientos, y tres horas

más tarde se procedió al sacrificio de los animales para la evaluación macroscópica de los estómagos, utilizando la escala de Marhuenda como referencia para determinar el grado de inhibición ulcerogénica. Los resultados mostraron que el extracto a 1000 mg/kg logró una inhibición del daño ulceroso de 8,77%, comparable al efecto del sucralfato (7,64%), mientras que la dosis de 500 mg/kg alcanzó una inhibición de 4,74%. En conclusión, el extracto hidroalcohólico de *Malva sylvestris* a 1000 mg/kg evidenció una actividad antiulcerosa similar a la del sucralfato en ratas con úlcera inducida.

Llontop, Calvo y Ruíz (2021) evaluaron el efecto antiulceroso del extracto de *Illicium verum* L. (anís estrella) frente a lesiones gástricas inducidas por etanol en ratas. El estudio se desarrolló con cuatro grupos experimentales, cada uno conformado por diez animales, y se comparó la eficacia del extracto vegetal con la ranitidina (50 mg/kg) como fármaco de referencia. La inducción de la lesión gástrica se realizó mediante administración de etanol, observándose que las injurias se localizaron predominantemente en la región del cuerpo y antropíloro del estómago. Los resultados mostraron que la administración conjunta de etanol y extracto de anís estrella (500 mg/kg) logró una reducción del 80,5% en las lesiones gástricas ($p < 0,05$), superando el efecto protector de la ranitidina, que alcanzó una inhibición del 60,01%. Bajo las condiciones experimentales del estudio, se concluyó que el extracto de *Illicium verum* posee una actividad antiulcerosa significativa en ratas, evidenciando su potencial como agente gastroprotector.

Avcıoğlu y Akar (2022) estudiaron el efecto gastroprotector de la hierba de San Juan (*Hypericum perforatum*) frente al daño gástrico inducido por indometacina en ratas. El experimento incluyó 60 animales distribuidos en seis grupos: un grupo control negativo, un grupo control positivo (indometacina), un grupo tratado únicamente con el extracto vegetal, y tres grupos que recibieron combinaciones de extracto de *H. perforatum* con indometacina en proporciones de 10/25, 25/25 y 50/25 mg/kg, respectivamente. Seis horas después de la administración de los tratamientos, se evaluaron los índices de úlcera gástrica. Los resultados mostraron que únicamente el grupo tratado con el extracto de *H. perforatum* presentó una reducción significativa en el índice ulceroso, en comparación con los demás grupos. Estos hallazgos sugieren que el extracto de *Hypericum perforatum* posee un efecto protector frente a la ulceración gástrica inducida por indometacina, evidenciando su potencial terapéutico en modelos experimentales.

Pumallanqui y Salazar (2021) llevaron a cabo un estudio cuantitativo y experimental para evaluar el efecto antiulceroso del extracto etanólico de hojas de *Pseudelephantopus spicatus* (conocida como mata pasto) en ratas albinas. Se utilizaron 36 animales distribuidos aleatoriamente en seis grupos: G1 recibió suero fisiológico (10 mL/kg), G2 fue inducido a úlcera gástrica mediante etanol al 96% (10 mL/kg), G3 recibió ranitidina (100 mg/kg) junto con etanol, y los grupos G4, G5 y G6 fueron tratados con extracto vegetal en dosis de 150, 300 y 500 mg/kg, respectivamente. La inducción de las lesiones gástricas se realizó mediante administración de etanol, y posteriormente se evaluó el grado de inhibición ulcerosa. El análisis fitoquímico del extracto reveló la presencia de alcaloides, compuestos fenólicos, leucoantocianidinas,

taninos, flavonoides y glicósidos. Los resultados mostraron que el extracto a 500 mg/kg logró una inhibición del 65%, mientras que las dosis de 300 mg/kg y 150 mg/kg alcanzaron inhibiciones de 49% y 12%, respectivamente. En comparación, la ranitidina (100 mg/kg) presentó una inhibición del 79%. En conclusión, el extracto etanólico de *Pseudelephantopus spicatus* evidenció actividad antiulcerosa significativa, especialmente en dosis elevadas, lo que sugiere su potencial como agente gastroprotector.

Daño gástrico

Las úlceras pépticas se definen como lesiones erosivas que afectan la mucosa y submucosa del tracto gastrointestinal superior, específicamente en el estómago y el duodeno proximal. Estas lesiones suelen superar los 5 mm de diámetro y comprometen la integridad tisular de manera significativa (Emin, 2019). Uno de los principales agentes etiológicos asociados a esta patología es *Helicobacter pylori*, una bacteria gramnegativa de morfología espiralada que posee entre dos y seis flagelos. Este microorganismo tiene la capacidad de sintetizar y acumular ureasa en su citoplasma, una enzima que cataliza la hidrólisis de la urea presente en el ambiente gástrico, generando amonio y dióxido de carbono como productos. El amonio resultante incrementa el pH local, elevándolo hasta valores de 6 a 7, lo que favorece la supervivencia y movilidad de la bacteria dentro del estómago, permitiéndole desplazarse y adherirse a zonas específicas de la mucosa gástrica (Cervantes, 2016).

Los antiinflamatorios no esteroideos (AINEs) son compuestos de naturaleza ácida débil que pueden alterar la fisiología de la mucosa gástrica, principalmente mediante la inhibición de las isoenzimas ciclooxigenasa-1 (COX-1) y ciclooxigenasa-2 (COX-2), responsables de la síntesis de prostaglandinas. La COX-1 cumple funciones fisiológicas esenciales, como el mantenimiento de la hemostasia y la estimulación de la secreción de bicarbonato, lo cual contribuye a la protección de la mucosa gástrica. En contraste, la COX-2 se expresa de manera inducible en respuesta a mediadores inflamatorios, dolorosos y febriles. Dado el potencial gastrolesivo de los AINEs convencionales, se han desarrollado nuevas moléculas selectivas, conocidas como COXIBs, que inhiben exclusivamente la actividad de la COX-2, reduciendo así el riesgo de daño gástrico asociado a la inhibición de la COX-1 (García et al., 2018).

El abordaje farmacológico de las úlceras gástricas incluye el uso de antagonistas de los receptores H_2 , los cuales inhiben la secreción de ácido clorhídrico inducida por estímulos como la histamina, la gastrina y la acetilcolina. Estos fármacos actúan bloqueando la vía de señalización que activa las células parietales gástricas, reduciendo así la acidez intragástrica (Digvijaysinh, Amol & Jaydeep, 2021). Otro grupo terapéutico ampliamente utilizado son los inhibidores de la bomba de protones (IBP), que actúan de manera específica sobre la enzima H^+/K^+ -ATPasa localizada en la membrana apical de las células parietales. Al bloquear esta bomba, los IBP suprimen de forma prolongada la secreción ácida gástrica, lo que favorece la cicatrización de las lesiones ulcerosas (Serafim et al., 2020).

Cuando la etiología de la úlcera gástrica está asociada a infección por *Helicobacter pylori*, el tratamiento recomendado es la triple terapia, la cual combina un inhibidor de la bomba de protones (IBP), como el omeprazol, con dos antibióticos: claritromicina y amoxicilina. Esta estrategia terapéutica tiene como objetivo erradicar el agente infeccioso y reducir la secreción ácida gástrica, favoreciendo la cicatrización de la mucosa. Para lograr una eficacia óptima, el régimen debe administrarse durante un periodo de 10 a 14 días (Harvey, 2016).

***Solanum Tuberosum* (papa).**

Solanum tuberosum L., comúnmente conocida como papa, es una especie vegetal originaria de la región andina, especialmente en las áreas circundantes al lago Titicaca, entre los actuales territorios de Perú y Bolivia. Su domesticación se remonta a más de 8,000 años, siendo un componente esencial en la alimentación de las culturas preincaicas e incas, quienes desarrollaron sofisticadas técnicas agrícolas para su cultivo y conservación. Tras la llegada de los conquistadores españoles, la papa fue introducida en Europa durante el siglo XVI, donde se difundió rápidamente gracias a su alto valor nutricional, adaptabilidad a diversos climas y facilidad de propagación (Aragón, 2018).

Solanum tuberosum L., perteneciente a la familia Solanaceae, es una planta herbácea de tipo perenne que se cultiva como anual debido a sus características agronómicas. Morfológicamente, presenta tallos aéreos, hojas compuestas, flores actinomorfas y frutos en forma de bayas. El órgano de mayor interés económico y alimentario es su tubérculo subterráneo, el cual constituye una reserva energética rica en almidón. Esta

especie muestra una notable capacidad de adaptación a distintos ecosistemas; sin embargo, su desarrollo óptimo se alcanza en zonas de altitud con climas templados y húmedos, condiciones que favorecen tanto su rendimiento como la calidad del tubérculo (Antropocene, 2022).

La papa (*Solanum tuberosum* L.) ha sido empleada ancestralmente en la medicina tradicional por sus propiedades antiinflamatorias, cicatrizantes y antiácidas. El jugo crudo del tubérculo se utiliza en el tratamiento de diversas afecciones gástricas, como gastritis, úlceras y reflujo gastroesofágico, debido a su capacidad para neutralizar la acidez estomacal y ejercer un efecto protector sobre la mucosa gástrica. Asimismo, su aplicación tópica ha sido reconocida en el manejo de quemaduras, lesiones cutáneas como el acné, y molestias articulares, atribuida a la presencia de compuestos bioactivos como solanina, vitamina C y diversos metabolitos fenólicos (Rozzi Sachetti, s.f.; DrYuyo, 2019).

Los tubérculos de *Solanum tuberosum* L. poseen una notable riqueza en metabolitos bioactivos con propiedades antioxidantes, lo que les confiere un alto potencial nutracéutico. Entre los compuestos más relevantes se encuentran los ácidos fenólicos, como el clorogénico, cafeico y ferúlico, así como carotenoides como la violaxantina y la zeaxantina, los cuales se localizan predominantemente en la cáscara del tubérculo. Además, se han identificado flavonoides y cafeoil putrescina, que contribuyen significativamente a su valor terapéutico, especialmente en el contexto de la prevención del estrés oxidativo y el fortalecimiento de la respuesta celular frente a procesos inflamatorios (Cerón-Lasso et al., 2018; Beltrán Penagos, 2020)

Diversos estudios preclínicos han evidenciado que el zumo de *Solanum tuberosum* L. posee propiedades antioxidantes y citoprotectoras relevantes en el contexto de enfermedades gastrointestinales. Ensayos realizados en modelos animales han demostrado que tanto el sobrenadante como el sedimento del jugo crudo del tubérculo son capaces de atenuar el estrés oxidativo, estimular la secreción de moco gástrico y reducir significativamente el área de ulceración. Estos efectos sugieren un mecanismo de acción multifactorial que contribuye a la protección de la mucosa gástrica, respaldando su uso como complemento terapéutico en el manejo de patologías como la gastritis y las úlceras pépticas (Sandoval-Vegas et al., 2010; Carranza Ruiz & Gutiérrez Quiroz, 2023).

Justificación de la investigación

Desde una perspectiva teórica, el presente estudio se sustenta en su aporte al desarrollo del conocimiento científico sobre el uso del zumo de *Solanum tuberosum* L. (papa) como alternativa terapéutica en el manejo de la ulceración gástrica. Mediante la revisión crítica de literatura fitoquímica y estudios preclínicos, se pretende consolidar la evidencia que respalda el efecto antiulceroso de este extracto vegetal, contribuyendo así al fortalecimiento del marco conceptual de la medicina natural y complementaria. Esta investigación no solo busca validar el potencial terapéutico de un recurso tradicionalmente empleado, sino también promover su integración en estrategias de salud basadas en evidencia, con énfasis en la accesibilidad, seguridad y sostenibilidad del tratamiento.

Desde el enfoque metodológico, esta investigación se justifica por la aplicación de un diseño experimental riguroso que contempla la elaboración y uso de instrumentos específicos para la recolección de datos orientados a evaluar el efecto citoprotector y antiulceroso del zumo de *Solanum tuberosum* L. (papa). Este enfoque permitirá obtener resultados cuantificables, replicables y estadísticamente válidos, fortaleciendo la evidencia científica sobre el uso de productos naturales con potencial terapéutico. Asimismo, la estructura metodológica propuesta busca garantizar la objetividad en la medición de variables biológicas relevantes, contribuyendo al desarrollo de investigaciones basadas en evidencia dentro del campo de la fitoterapia y la medicina complementaria.

Desde una perspectiva social, esta investigación se justifica por su potencial para ofrecer una alternativa terapéutica accesible y de bajo costo, especialmente en comunidades donde el acceso a tratamientos farmacológicos convencionales es limitado o económicamente inviable. La validación científica de las propiedades medicinales del zumo de *Solanum tuberosum* L. (papa) no solo contribuiría al fortalecimiento de la medicina natural y complementaria, sino que también podría incentivar su aprovechamiento comercial, promoviendo el desarrollo de iniciativas agroindustriales locales. Este enfoque favorece el uso sostenible de recursos vegetales de amplio consumo, generando oportunidades para la diversificación productiva, el rescate de saberes tradicionales y el impulso de modelos de salud integradores y culturalmente pertinentes.

Problema

¿Cuál será el efecto del zumo de *Solanum tuberosum* L. (papa) sobre las lesiones gástricas inducida por etanol en ratones albinos?

Conceptualización y operacionalización de las variables

<i>Definición conceptual de la variable</i>	Dimensiones (factores)	Indicadores	Tipo de escala de medición
<p>Daño gástrico: La ulceración gástrica es una afección caracterizada por el deterioro progresivo de la mucosa del estómago, provocado por diversos agentes lesivos. Entre los factores desencadenantes se encuentran el uso prolongado de ciertos medicamentos, hábitos alimentarios inadecuados y regímenes dietéticos extremos. Estas condiciones favorecen el incremento de la secreción de ácido clorhídrico, lo que genera un ambiente agresivo para la mucosa gástrica. Como consecuencia, se produce inflamación, formación de bandas hemorrágicas y desarrollo</p>	<p>Inflamación gástrica, bandas hemorrágicas, úlcera.</p>	<p>Cantidad niveles</p>	<p>Ordinal</p>

<p>de lesiones ulcerativas que comprometen la integridad del tejido gástrico. (Abarca, 2014).</p>			
<p>Solanum tuberosum L. (papa): Solanum tuberosum L. es una planta herbácea perenne de la familia Solanaceae, cultivada principalmente como especie anual por sus características agronómicas. Presenta tallos erectos y carnosos, hojas compuestas con folíolos dispuestos en pares, y flores actinomorfas que varían en tonalidades blanco, rosado o púrpura, con anteras de color amarillo. Sus frutos son bayas globosas de color verde, aunque no suelen ser consumidos. El órgano de interés alimentario es el tubérculo subterráneo, que se forma a partir de estolones y funciona como estructura de almacenamiento energético,</p>	<p>Estudio fitoquímico</p>	<p>Metabolitos secundarios.</p>	<p>Nominal</p>

<p>destacando por su alto contenido de almidón. Esta especie se cultiva extensamente en regiones templadas y tropicales, y tiene su origen en los Andes sudamericanos, donde fue domesticada por culturas precolombinas que desarrollaron sofisticadas prácticas agrícolas para su propagación y conservación (Herbario UCO, 2014).</p>			
-----------------------------------------------------------------------------------------------------------------------------------------------------------------------------------------------------------------------------------------------------------------------------------------------------------------------------------------	--	--	--

Hipótesis

Hipótesis alternativa: Ha= El zumo *Solanum tuberosum* L. (papa) tiene efecto protector sobre las lesiones gástricas inducida por etanol en ratones albinos.

Hipótesis nula: Ho= El zumo *Solanum tuberosum* L. (papa) no tiene efecto protector sobre las lesiones gástricas inducida por etanol en ratones albinos.

Objetivos

Objetivo general

Determinar el efecto del zumo *Solanum tuberosum* (papa) sobre las lesiones gástricas inducida por etanol en ratones albinos.

Objetivos específicos

1. Obtener el zumo de *Solanum tuberosum* (papa).
2. Realizar el estudio fitoquímico del zumo de *Solanum tuberosum* (papa).
3. Evaluar el efecto del zumo *Solanum tuberosum* (papa) sobre las lesiones gástricas inducida por etanol en ratones albinos.

7 Metodología

a) Tipo y diseño de investigación

Tipo de investigación:

El presente estudio se enmarca dentro de la investigación básica de tipo experimental, orientada a generar nuevos conocimientos sobre el efecto citoprotector y antiulceroso del zumo de *Solanum tuberosum* L. (papa) en lesiones gástricas inducidas por etanol en modelos animales. La implementación de un diseño controlado con grupos experimentales permite evaluar de manera cuantitativa y reproducible la eficacia del extracto vegetal, mediante indicadores macroscópicos como el número de úlceras, presencia de petequias y grado de sangrado. Esta aproximación metodológica aporta rigurosidad científica al estudio de productos naturales con potencial terapéutico, fortaleciendo la base empírica de la medicina complementaria y ofreciendo alternativas accesibles para el tratamiento de afecciones gastrointestinales.

Diseño de la investigación:

El diseño de investigación empleado corresponde al tipo experimental, dado que permitió la manipulación deliberada de la variable independiente, representada en este caso por los diferentes niveles de administración del zumo de papa. Esta intervención tuvo como propósito evaluar su efecto sobre la variable dependiente: la actividad antiulcerosa en ratas con lesión gástrica inducida por etanol. Conforme a los lineamientos metodológicos propuestos por Hernández et al. (2006), este enfoque posibilita establecer relaciones causales entre las variables, mediante la observación controlada de los resultados obtenidos en los distintos grupos experimentales. A continuación, se detalla el diseño experimental considerado:

Grupos farmacológico	tratamientos
G-1.	SSF 4 ml/Kg
G-2.	Omeprazol 40 mg/Kg
G-3.	Zumo de papa 0.1 mL/ratón
G-4.	Zumo de papa 0.1 mL/ratón
G-5.	Zumo de papa 0.4 mL/ratón

b) Población, muestra y muestreo

Población

Según Arias et al. (2016), la población se entiende como un conjunto específico, condicionado y accesible de elementos que cumplen con criterios previamente establecidos, y que sirven como referencia para la selección de la muestra. En el presente estudio, la población está conformada por ratones albinos utilizados como modelo experimental y por bulbos de *Solanum tuberosum* L. (papa), los cuales constituyen la materia prima para la obtención del extracto vegetal. Esta delimitación poblacional permite garantizar la pertinencia y representatividad de los elementos involucrados en la investigación, asegurando la validez interna del diseño experimental.

Criterios de inclusión

- Se incluyeron ratones albinos con un peso promedio de 25 ± 5 gramos, asegurando homogeneidad fisiológica entre los sujetos experimentales.
- Se empleó zumo fresco de *Solanum tuberosum* L. (papa), obtenido a partir de tubérculos en buen estado de conservación, garantizando la integridad de sus compuestos bioactivos.

- Los animales seleccionados no presentaron signos de enfermedad, lesiones previas ni alteraciones en su comportamiento que pudieran interferir con los resultados del estudio.
- El zumo fue preparado bajo condiciones controladas de higiene y temperatura, evitando procesos de oxidación o fermentación que pudieran alterar su composición química.

Criterios de exclusión

- Se excluirán ratones albinos que pertenezcan a especies distintas a la seleccionada para el estudio, con el fin de mantener la homogeneidad biológica del modelo experimental.
- Se descartarán muestras de zumo de *Solanum tuberosum* L. (papa) que no hayan sido obtenidas el mismo día de su aplicación, evitando así alteraciones en su composición fitoquímica por procesos de oxidación o fermentación.
- No se incluirán animales que presenten signos de enfermedad, lesiones previas o comportamientos anómalos que puedan interferir con la evaluación de los resultados.
- Se excluirán tubérculos que presenten signos de deterioro físico, contaminación o pérdida de frescura, para garantizar la calidad del extracto vegetal utilizado.

Muestra

La muestra se define como un subconjunto representativo de la población, conformado por unidades que cumplen criterios específicos de inclusión y exclusión, lo que permite delimitar sus características de manera precisa durante la planificación de la investigación (Hernández et al., 2014). En el presente estudio, la muestra estará compuesta por 25 especímenes de ratas albinas adultas, seleccionadas por su homogeneidad biológica, y por 100 mL de zumo fresco de *Solanum tuberosum* L. (papa), preparado bajo condiciones controladas para garantizar la estabilidad de sus compuestos bioactivos. Esta configuración

experimental permitirá evaluar de forma cuantitativa el efecto citoprotector y antiulceroso del extracto vegetal en un modelo de lesión gástrica inducida por etanol.

Técnica de muestreo

De acuerdo con Kinnear y Taylor (1998), el muestreo puede clasificarse en probabilístico y no probabilístico. El muestreo probabilístico se caracteriza por otorgar a cada unidad de la población la misma probabilidad de ser seleccionada, lo que garantiza representatividad y minimiza sesgos en la conformación de la muestra. En el presente estudio se adoptó esta técnica, dado que todos los especímenes como fueron los ratones albinos seleccionadas para el experimento, tuvieron igual posibilidad de ser incluidos, cumpliendo con los criterios establecidos y asegurando la validez estadística del diseño experimental.

c) Técnicas e instrumentos de investigación

Obtención de la muestra vegetal:

Los tubérculos de *Solanum tuberosum* L. utilizados en el presente estudio fueron adquiridos en el mercado mayorista La Perla, ubicado en la ciudad de Chimbote, provincia del Santa, departamento de Áncash. La selección del material vegetal se realizó considerando criterios de frescura, integridad física y estado sanitario, con el fin de garantizar la calidad del zumo empleado en el experimento.

Estudio fitoquímico preliminar del zumo *Solanum tuberosum* (papa), (Lock, 2017).

El análisis fitoquímico preliminar de la muestra vegetal consistió en la preparación de una dilución del zumo de *Solanum tuberosum* L., la cual fue distribuida en una batería de tubos de ensayo, cada uno con un volumen de 1 mL. A cada tubo se le

aplicaron pruebas específicas para la detección de metabolitos secundarios, mediante reacciones colorimétricas estandarizadas. Se emplearon los reactivos de Dragendorff y Mayer para la identificación de alcaloides; la prueba de Shinoda para flavonoides; cloruro férrico para compuestos fenólicos; gelatina para taninos; ninhidrina para aminoácidos; el reactivo de Bornträger para quinonas; y la reacción de ácido sulfúrico con α -naftol para la detección de glicósidos. Estas pruebas permitieron establecer la presencia cualitativa de compuestos bioactivos con potencial terapéutico en el extracto vegetal.

Evaluación del efecto antiulceroso del zumo de papa en ratones con daño gástrico inducido por etanol (Lee et al., 1971).

Se utilizaron 25 ratones albinos adultos, los cuales fueron aclimatados durante siete días previos a la experimentación en condiciones ambientales controladas: temperatura de 25 ± 1 °C, humedad relativa aproximada del 60%, y un ciclo de luz/oscuridad de 12 horas. Los animales fueron alojados en jaulas plásticas con tapa metálica, con acceso libre a agua potable y alimentación balanceada en pellets (ratonina). Posteriormente, fueron distribuidos aleatoriamente en cinco grupos experimentales, conformados por cinco ratones cada uno. A todos los grupos se les administró 0.5 mL de etanol por vía oral para inducir lesión gástrica, y transcurridos 30 minutos se aplicaron los tratamientos correspondientes: el grupo 1 recibió solución salina fisiológica (SSF) a razón de 4 mL/kg; el grupo 2, omeprazol a una dosis de 40 mg/kg; y los grupos 3, 4 y 5 recibieron 0.1, 0.2 y 0.4 mL/ratón de zumo fresco de *Solanum tuberosum* L. (papa), respectivamente. Luego de seis horas, los animales fueron sacrificados mediante inyección intraperitoneal de pentobarbital sódico (100 mg/kg). Los estómagos fueron extraídos cuidadosamente y evaluados macroscópicamente con ayuda de una lupa, con el fin de determinar el grado de lesión ulcerosa.

d) Procesamiento y análisis de la información

En el presente estudio, los resultados serán expresados como valor medio \pm error estándar de la media (EEM). Para el análisis inferencial, se empleará el método de análisis de varianza (ANOVA), complementado con la prueba de comparaciones múltiples de Duncan, con el fin de identificar diferencias significativas entre los grupos experimentales. Se considerará un nivel de significancia estadística de $p < 0.05$. El procesamiento de los datos se realizará utilizando el software Microsoft Excel para Windows.

8 Resultados

Tabla 1

Obtención del zumo de papa

Cantidad de muestra	Porcentaje de rendimiento (%R):
100 gramos de papa.	El %R se obtiene dividiendo la cantidad de zumo de papa obtenido entre la cantidad de muestra empleada inicialmente, todo multiplicado por 100

$$\%R = [\text{Cantidad de Zumo} / \text{Cantidad de muestra (papa)}] \times 100$$

$$\%R = [60 / 100] \times 100 = 60$$

$$\%R = 60$$

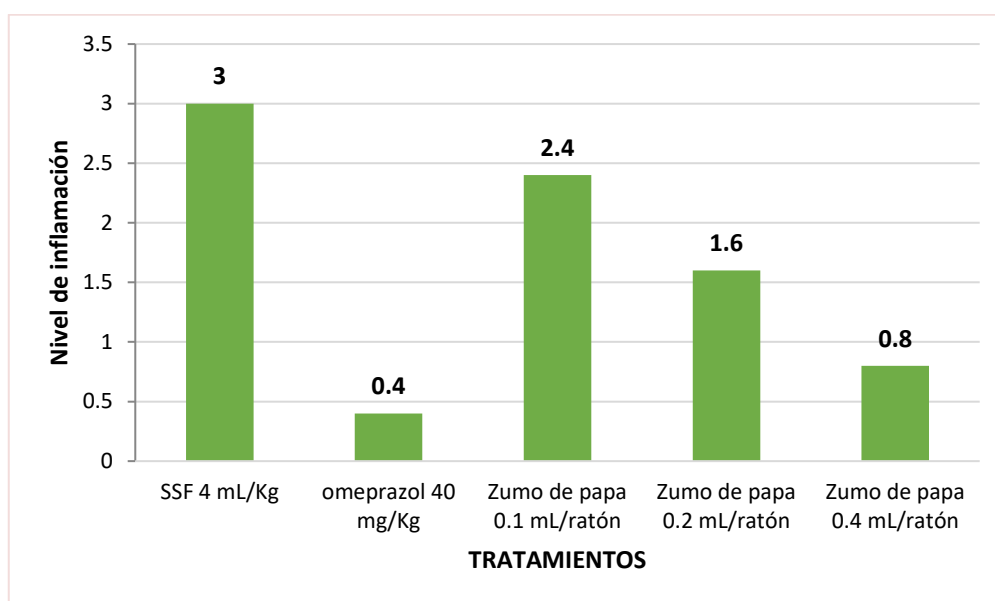
Muestra que, a partir del procesamiento de la muestra vegetal, se obtuvo un rendimiento del 60% de zumo por cada 100 gramos de tubérculo fresco de *Solanum tuberosum* L. Esto indica que, por cada 100 g de materia prima, se logró extraer aproximadamente 60 mL de zumo, lo cual refleja una eficiencia adecuada en la obtención del extracto líquido bajo condiciones controladas de preparación.

Tabla 2

Estudio fitoquímico del zumo de las hojas de perejil.

Metabolito secundario	Reacción	Cantidad
Compuestos fenólicos	Cloruro férrico	abundante
Flavonoides	Shinoda	abundante
Alcaloides	Dragendorff	regular
Taninos	Gelatina	regular

Encontramos que el análisis fitoquímico del zumo de *Solanum tuberosum* L. reveló la presencia de diversos metabolitos secundarios con potencial bioactivo. Se identificaron compuestos fenólicos y flavonoides en abundante concentración, lo cual sugiere una alta capacidad antioxidante y posible efecto citoprotector sobre la mucosa gástrica. Asimismo, se detectaron alcaloides y taninos en concentración moderada, compuestos que podrían contribuir adicionalmente a la actividad antiinflamatoria y a la protección de tejidos mediante mecanismos de precipitación proteica y acción antimicrobiana. Estos hallazgos respaldan el uso terapéutico del extracto vegetal en modelos experimentales de lesión gástrica.



Dónde los valores considerados fueron: 0 = normal, 0.1-1 = leve, 1.1-2 = moderado, 2.1-3 = intenso

Figura 1. Niveles de efecto antiinflamatorio gástrico del zumo de papa.

Evidenciaron que el grupo control negativo, tratado con solución salina fisiológica (SSF), presentó un nivel intenso de inflamación gástrica, con una puntuación promedio de 3, atribuible al efecto lesivo del etanol sobre la mucosa estomacal. En contraste, el grupo estándar tratado con omeprazol mostró una inflamación leve, con una puntuación de 0.4, confirmando su eficacia como agente gastroprotector. En cuanto a los grupos tratados con zumo de *Solanum tuberosum* L. (papa), se observó una reducción progresiva en la severidad de la inflamación según la dosis administrada: el grupo que recibió 0.1 mL presentó una inflamación intensa (puntuación 2.4), el grupo con 0.2 mL mostró inflamación moderada (puntuación 1.6), y el grupo tratado con 0.4 mL evidenció una inflamación leve (puntuación 0.8). Estos hallazgos sugieren un efecto dosis-dependiente del zumo de papa en la protección de la mucosa gástrica frente a la agresión inducida por etanol.

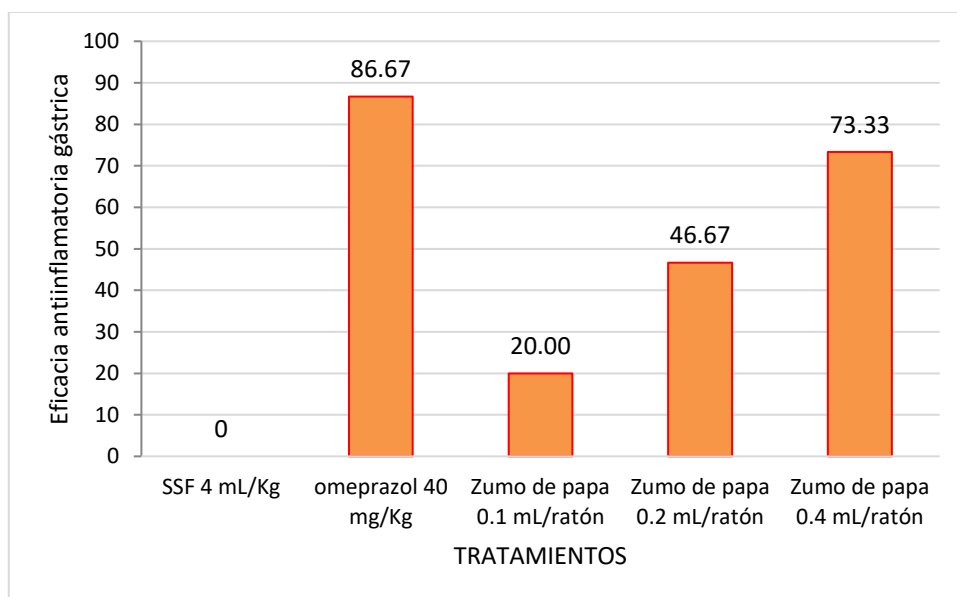
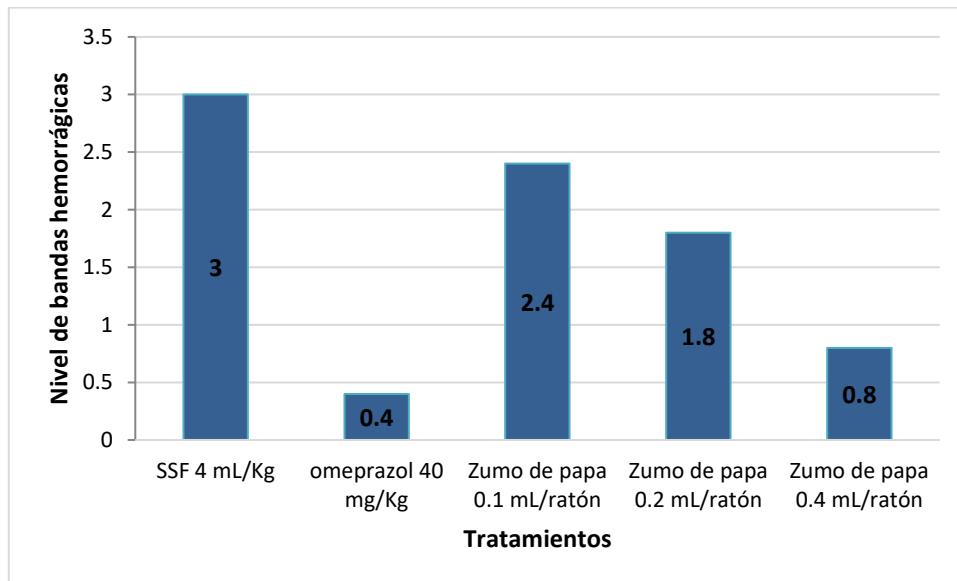


Figura 2. Eficacia antiinflamatoria gástrica del zumo de papa.

Se evidenciaron que el tratamiento estándar con omeprazol alcanzó una eficacia del 84.67% en la protección de la mucosa gástrica frente a la lesión inducida por etanol, confirmando su potente efecto antiulceroso. En comparación, el zumo de *Solanum tuberosum* L. (papa) mostró una eficacia dosis-dependiente: la administración de 0.1 mL/ratón alcanzó una eficacia del 20.00%, la dosis de 0.2 mL logró 46.67%, y la dosis de 0.4 mL obtuvo 73.33% de eficacia. Estos hallazgos sugieren que el zumo de papa posee actividad gastroprotectora significativa, especialmente a dosis elevadas, lo que respalda su potencial como alternativa terapéutica natural en el manejo de lesiones gástricas.



Dónde los niveles de bandas hemorrágicas fueron: 0 = normal, 0.1-1 = leve, 1.1-2 = moderado, 2.1-3 = intenso.

Figura 3. Nivel de bandas hemorrágicas al evaluar el zumo de papa.

En la evaluación macroscópica de las lesiones gástricas, se observó que el grupo control negativo, tratado con solución salina fisiológica (SSF), presentó bandas hemorrágicas intensas, con una puntuación promedio de 3, reflejando el efecto lesivo del etanol sobre la mucosa gástrica. Por su parte, el grupo estándar tratado con omeprazol mostró una reducción significativa en la severidad del sangrado, con una puntuación de 0.4, correspondiente a un nivel leve. En cuanto a los grupos tratados con zumo de *Solanum tuberosum* L. (papa), se evidenció una respuesta dosis-dependiente: la dosis de 0.1 mL presentó bandas hemorrágicas intensas (2.4 puntos), la dosis de 0.2 mL mostró un nivel moderado (1.8 puntos), y la dosis de 0.4 mL alcanzó un nivel leve (0.8 puntos). Estos resultados respaldan el efecto gastroprotector del zumo de papa, especialmente a dosis elevadas, en la mitigación del daño vascular inducido por etanol.

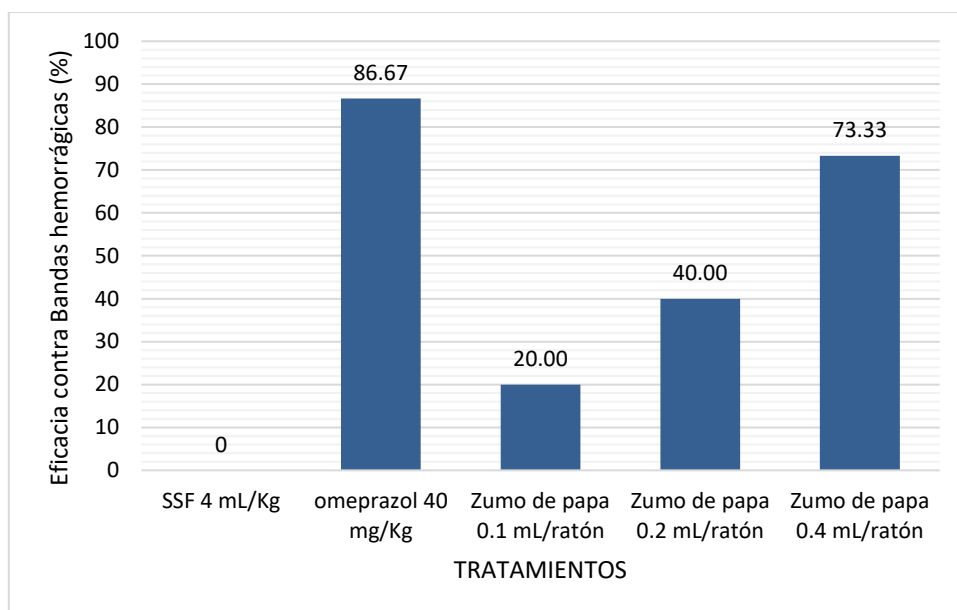
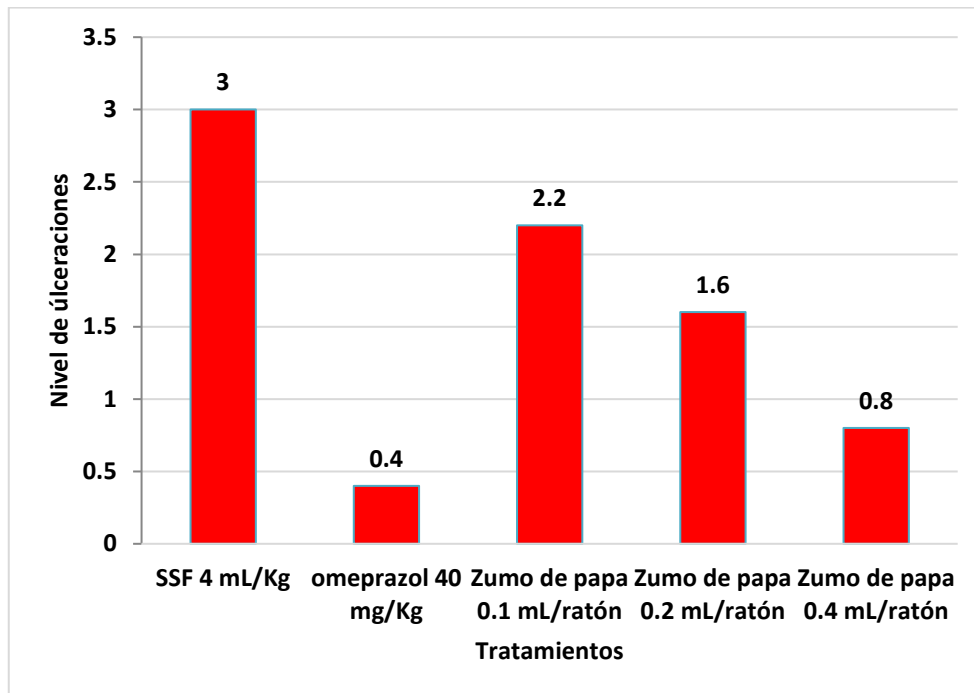


Figura 4. Eficacia antibandas hemorrágicas del zumo de papa.

Se observa que en la evaluación macroscópica de bandas hemorrágicas revelaron que el grupo tratado con omeprazol alcanzó una eficacia del 86.67% en la reducción del daño vascular inducido por etanol, confirmando su potente acción gastroprotectora. En comparación, los grupos que recibieron zumo de *Solanum tuberosum* L. (papa) mostraron una eficacia variable según la dosis administrada: el grupo tratado con 0.1 mL presentó una eficacia del 20.00%, el grupo con 0.2 mL alcanzó 40.00%, y el grupo que recibió 0.4 mL logró una eficacia del 73.33%. Estos hallazgos evidencian una respuesta dosis-dependiente del extracto vegetal en la atenuación de las bandas hemorrágicas, respaldando su potencial terapéutico como agente natural gastroprotector.



Dónde muestran los niveles de ulceración gástrica: 0 = normal, 0.1-1 = leve, 1.1-2 = moderado, 2.1-3 = intenso

Figura 5. Niveles de efecto antiulceroso gástrico del zumo de papa.

Se observó que el grupo control negativo, tratado únicamente con solución salina fisiológica (SSF), presentó lesiones intensas, con una puntuación promedio de 3, reflejando el efecto erosivo del agente inductor sobre la mucosa estomacal. En contraste, el grupo tratado con omeprazol—considerado el estándar farmacológico—mostró una reducción significativa en el nivel de ulceración, con una puntuación de 0.4, correspondiente a un grado leve. Los grupos tratados con zumo de *Solanum tuberosum* L. (papa) evidenciaron una respuesta dosis-dependiente: la dosis de 0.1 mL presentó ulceraciones intensas (2.2 puntos), la dosis de 0.2 mL mostró un nivel aún intenso pero atenuado (1.6 puntos), y la dosis de 0.4 mL logró una reducción considerable, con lesiones leves (0.8 puntos). Estos resultados respaldan el efecto gastroprotector progresivo del zumo de papa frente al daño gástrico inducido por etanol.

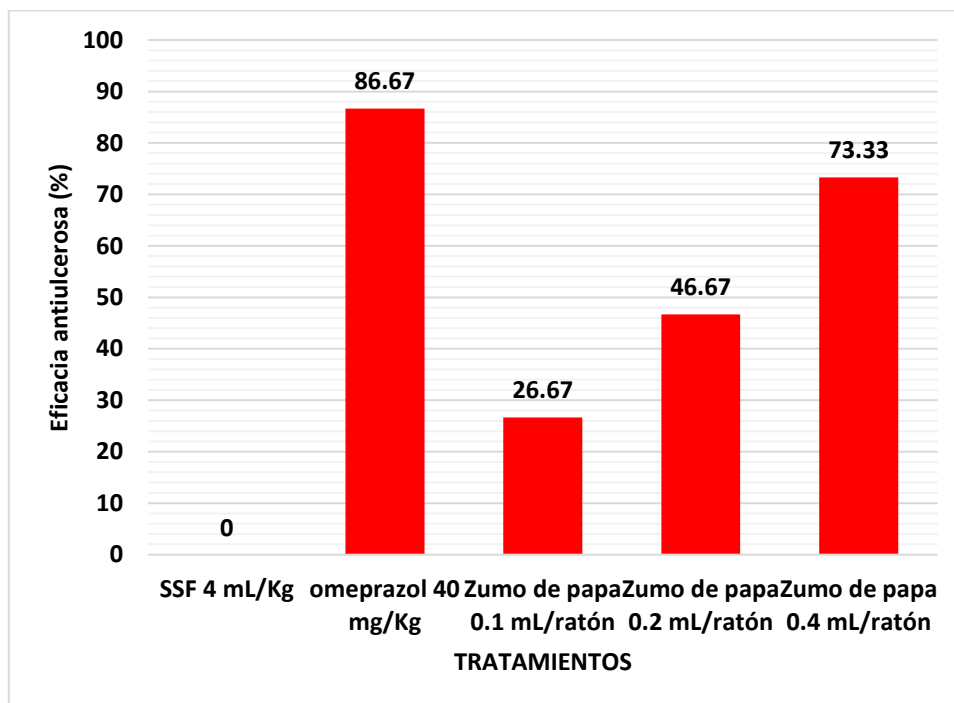


Figura 6. Eficacia antiulcerosa gástrica al evaluar el efecto del zumo de papa.

Se encontró que el grupo tratado con omeprazol alcanzó una eficacia antiulcerosa del 86.67%, consolidándose como el estándar farmacológico frente a las lesiones gástricas inducidas por etanol. En comparación, los grupos tratados con zumo de *Solanum tuberosum* L. (papa) mostraron una respuesta terapéutica dependiente de la dosis administrada: la dosis de 0.1 mL presentó una eficacia del 26.67%, la dosis de 0.2 mL alcanzó 46.67%, y la dosis de 0.4 mL logró una eficacia del 73.33%. Estos hallazgos respaldan el potencial gastroprotector del zumo de papa, especialmente a dosis elevadas, y sugieren su utilidad como alternativa natural complementaria en el manejo de lesiones gástricas.

9 Análisis y discusión

La tabla 1 indica, el rendimiento porcentual del zumo de *Solanum tuberosum* L. obtenido a partir de 100 gramos de tubérculo fresco fue del 60%, lo cual representa una eficiencia considerable en la extracción del material vegetal bajo condiciones controladas. Este resultado es relevante desde el punto de vista experimental y terapéutico, ya que garantiza una cantidad suficiente de extracto para su aplicación en modelos biológicos sin comprometer la concentración de compuestos bioactivos.

Entre los metabolitos secundarios identificados en el zumo de papa destacan los compuestos fenólicos, flavonoides, alcaloides y taninos (tabla 2), todos ellos con propiedades farmacológicas relevantes. Los compuestos fenólicos, como el ácido clorogénico y el ácido cafeico, poseen una reconocida actividad antioxidante, capaz de neutralizar radicales libres y reducir el estrés oxidativo en tejidos inflamados. Esta acción es particularmente importante en el contexto de lesiones gástricas inducidas por etanol, donde el daño oxidativo juega un papel central en la patogénesis. Además, los fenólicos presentan efectos antiinflamatorios y citoprotectores, contribuyendo a la preservación de la integridad de la mucosa gástrica.

Los flavonoides, como la quercetina y la rutina, también exhiben una potente actividad antioxidante y antiinflamatoria. Estos compuestos estimulan la producción de moco gástrico, fortalecen la barrera epitelial y modulan la secreción ácida, lo que los convierte en agentes clave en la prevención de úlceras. Su capacidad para favorecer la regeneración tisular y reducir la infiltración leucocitaria refuerza su utilidad en

modelos de lesión gástrica. Por otro lado, los taninos actúan como agentes astringentes, formando una capa protectora sobre la mucosa mediante la precipitación de proteínas, lo que ayuda a reducir el sangrado y la inflamación. Su efecto hemostático y antimicrobiano complementa la acción de los demás compuestos.

Finalmente, los alcaloides presentes en el zumo de papa, como la solanina en concentraciones bajas, aportan propiedades antiinflamatorias y antimicrobianas. Aunque su presencia debe ser monitoreada por su potencial toxicidad en dosis elevadas, en el contexto del presente estudio se observó una contribución positiva a la reducción de lesiones gástricas. En conjunto, estos metabolitos actúan de manera sinérgica, lo que explica la respuesta dosis-dependiente observada en los parámetros macroscópicos evaluados, como inflamación, bandas hemorrágicas y ulceración. El zumo de papa, especialmente en dosis de 0.4 mL, demostró una eficacia significativa, lo que respalda su potencial como alternativa natural en el manejo de lesiones gástricas inducidas por agentes agresivos como el etanol.

En las figuras 1-2, se encontró que la evaluación macroscópica del nivel de inflamación gástrica inducida por etanol, se observó que el grupo control negativo, tratado únicamente con solución salina fisiológica (SSF), presentó un daño severo, con una puntuación promedio de 3 puntos, lo cual evidencia el efecto corrosivo del etanol sobre la mucosa gástrica. Este agente agresivo provoca una acidificación del entorno gástrico, generando necrosis epitelial, pérdida de integridad de la barrera mucosa y activación de procesos inflamatorios agudos. En contraste, el grupo tratado con omeprazol, considerado el estándar farmacológico, mostró una reducción significativa

en el nivel de inflamación, con una puntuación de 0.4 puntos, correspondiente a un grado leve, y una eficacia antiinflamatoria del 86.67%, lo que confirma su capacidad para inhibir la secreción ácida y proteger la mucosa gástrica.

Los grupos tratados con zumo de *Solanum tuberosum* L. (papa) evidenciaron una respuesta terapéutica dependiente de la dosis administrada. La dosis de 0.1 mL mostró un nivel de inflamación intenso (2.4 puntos) con una eficacia antiinflamatoria del 20%, mientras que la dosis de 0.2 mL redujo el daño a un nivel moderado (1.6 puntos) con una eficacia del 46.67%. Finalmente, la dosis de 0.4 mL logró una reducción considerable del proceso inflamatorio, con una puntuación de 0.8 puntos, correspondiente a un grado leve, y una eficacia del 73.33%. Estos resultados sugieren que el zumo de papa posee actividad antiinflamatoria significativa, atribuible a la acción sinérgica de sus metabolitos secundarios como compuestos fenólicos, flavonoides, taninos y alcaloides que actúan como antioxidantes, moduladores de la respuesta inmune y protectores de la mucosa gástrica. La tendencia dosis-dependiente observada refuerza el potencial del extracto vegetal como alternativa terapéutica natural en el manejo de lesiones gástricas inducidas por agentes químicos agresivos.

Las figuras 3-4, al evaluar las bandas hemorrágicas inducidas por etanol, se observó que el grupo control negativo, tratado únicamente con solución salina fisiológica (SSF), presentó un daño intenso, con una puntuación promedio de 3 puntos, lo que evidencia el efecto erosivo y vasodilatador del etanol sobre la mucosa gástrica. Este agente lesivo provoca ruptura capilar, extravasación sanguínea y pérdida de integridad vascular, generando bandas hemorrágicas visibles en la superficie gástrica.

En contraste, el grupo tratado con omeprazol mostró una reducción significativa en la severidad del daño, con una puntuación de 0.4 puntos, correspondiente a un nivel leve, y una eficacia antibandas hemorrágicas del 86.67%, lo que confirma su capacidad para estabilizar la mucosa y prevenir el sangrado inducido por agentes químicos.

Los grupos tratados con zumo de *Solanum tuberosum* L. (papa) también evidenciaron una disminución progresiva en la formación de bandas hemorrágicas, en función de la dosis administrada. La dosis de 0.1 mL presentó un daño intenso (2.4 puntos) con una eficacia del 20%, mientras que la dosis de 0.2 mL mostró un daño moderado (1.8 puntos) y una eficacia del 40%. Finalmente, la dosis de 0.4 mL logró una reducción considerable del daño vascular, con una puntuación de 0.8 puntos, correspondiente a un nivel leve, y una eficacia antibandas del 73.33%. Estos resultados sugieren que el zumo de papa posee propiedades hemostáticas y antiinflamatorias que contribuyen a la protección de la microvasculatura gástrica, posiblemente mediadas por la acción de taninos, compuestos fenólicos y flavonoides presentes en el extracto vegetal. La tendencia dosis-dependiente observada refuerza su potencial como agente natural gastroprotector en modelos experimentales de lesión gástrica.

Las figuras 5-6, al verificar las ulceraciones gástricas inducidas por etanol, se observó que el grupo control negativo, tratado con solución salina fisiológica (SSF), presentó lesiones moderadas con una puntuación promedio de 3 puntos, atribuibles al efecto erosivo del etanol sobre la mucosa gástrica. Este agente químico provoca desnaturalización de proteínas, pérdida de la capa mucosa protectora y necrosis epitelial, lo que genera un entorno altamente lesivo para el tejido gástrico. En contraste,

el grupo tratado con omeprazol mostró una reducción significativa en el nivel de ulceración, con una puntuación de 0.4 puntos, correspondiente a un grado leve, y una eficacia antiulcerosa del 86.67%, lo que confirma su acción como inhibidor de la secreción ácida y protector de la mucosa.

Los grupos tratados con zumo de *Solanum tuberosum* L. (papa) evidenciaron una respuesta terapéutica dependiente de la dosis administrada. La dosis de 0.1 mL presentó un daño ulceroso moderado (2.2 puntos) con una eficacia antiulcerosa del 26.67%, mientras que la dosis de 0.2 mL mostró una reducción del daño a un nivel también moderado (1.6 puntos) con una eficacia del 46.67%. Finalmente, la dosis de 0.4 mL logró una disminución considerable de las lesiones, con una puntuación de 0.8 puntos, correspondiente a un grado leve, y una eficacia antiulcerosa del 73.33%. Estos resultados sugieren que el zumo de papa posee propiedades citoprotectoras y regenerativas sobre la mucosa gástrica, posiblemente mediadas por la acción sinérgica de sus metabolitos secundarios como compuestos fenólicos, flavonoides, taninos y alcaloides—que contribuyen a la neutralización de radicales libres, la estimulación de la producción de moco y la modulación de la respuesta inflamatoria. La tendencia dosis-dependiente observada refuerza el potencial del extracto vegetal como alternativa natural en el tratamiento de lesiones gástricas inducidas por agentes químicos agresivos.

Los resultados obtenidos en el presente estudio guardan concordancia con lo reportado por Arrascue y Troncoso-Corzo (2023), quienes al evaluar el efecto del

extracto de hojas de *Solanum tuberosum* L. en ratas con daño gástrico inducido por etanol, observaron un incremento significativo en los niveles de mucosa gástrica, alcanzando una eficacia de hasta 80.52%, atribuida a la actividad regenerativa del extracto sobre la mucosa lesionada. Este hallazgo respalda la evidencia de que los compuestos bioactivos presentes en la papa —principalmente flavonoides, compuestos fenólicos y alcaloides— contribuyen a la protección y restauración del epitelio gástrico. Asimismo, Bustamante y Paredes (2019) demostraron que el extracto hidroalcohólico de hojas de culén (*Otholobium pubescens*) posee un elevado efecto antiulceroso en ratas con úlceras inducidas por indometacina, lo cual fue asociado a la presencia de flavonoides, taninos, fenoles, alcaloides, saponinas y terpenos, compuestos que coinciden con los metabolitos secundarios identificados en el zumo de papa. Estas comparaciones permiten afirmar que el extracto vegetal evaluado en el presente estudio comparte mecanismos de acción similares con otras especies medicinales, reforzando su potencial terapéutico como agente gastroprotector natural.

Los compuestos fenólicos presentes en el zumo de papa, como el ácido clorogénico y el ácido cafeico, poseen propiedades antioxidantes que neutralizan radicales libres generados por el etanol, reduciendo el estrés oxidativo y previniendo el daño celular. Los flavonoides, como la quercetina y la rutina, contribuyen a la estabilización de la barrera mucosa, estimulan la producción de moco gástrico y modulan la secreción ácida, lo que favorece la regeneración epitelial. Por su parte, los taninos ejercen una acción astringente y hemostática, formando una capa protectora sobre la mucosa y reduciendo el sangrado asociado a las bandas hemorrágicas. Finalmente, los alcaloides, en concentraciones seguras, aportan efectos

antiinflamatorios y antimicrobianos, que ayudan a mitigar la respuesta inflamatoria y a preservar la integridad del tejido gástrico.

La presencia conjunta de estos metabolitos en el zumo de papa justifica el efecto protector observado en los ratones tratados, especialmente en las dosis más elevadas (0.4 mL), donde se evidenció una reducción significativa en los niveles de inflamación, ulceración y hemorragia gástrica. Estos hallazgos respaldan el uso potencial del zumo de papa como agente natural gastroprotector, con aplicaciones futuras en el desarrollo de terapias complementarias para el tratamiento de lesiones gástricas inducidas por agentes químicos.

10 Conclusiones y recomendaciones

Conclusiones

1. Se logró obtener un rendimiento del 60% a partir del procesamiento de las hojas frescas de *Solanum tuberosum* L., lo cual representa una eficiencia adecuada en la extracción del zumo vegetal.
2. El análisis fitoquímico del zumo de papa reveló la presencia de compuestos fenólicos, alcaloides, flavonoides y taninos.
3. La administración del zumo de papa en dosis de 0.4 mL/ratón fue la más eficaz, alcanzando una eficacia antiinflamatoria, antibandas hemorrágicas y antiulcerosa del 73.33%.
4. Finalmente, se concluye que el zumo de *Solanum tuberosum* L. posee un efecto antiulceroso significativo en ratones con daño gástrico inducido por etanol.

Recomendaciones

1. Ampliar el modelo experimental mediante la evaluación de la actividad antiulcerosa del zumo de *Solanum tuberosum* L. frente a otros inductores de lesión gástrica, tales como ibuprofeno, indometacina, ácido acético o condiciones de estrés físico y psicológico. Esto permitirá validar su eficacia en distintos mecanismos fisiopatológicos y fortalecer su perfil terapéutico.
2. Realizar estudios de seguridad toxicológica del zumo de papa y sus extractos derivados, con el fin de determinar posibles efectos adversos, dosis máximas tolerables y parámetros de inocuidad. La evaluación de toxicidad aguda y subcrónica es esencial para garantizar su uso seguro en aplicaciones fitoterapéuticas.
3. Comparar la actividad antiulcerosa del zumo fresco con extractos obtenidos mediante diferentes solventes (acuoso, hidroalcohólico, etanólico, entre otros), con el objetivo de identificar la fracción más activa y establecer el método de extracción más eficiente para conservar los metabolitos bioactivos

11 Agradecimientos

A Dios por regalarme un pasado maravilloso y un presente
bendecido.

12 Referencias bibliográficas

- Antropocene. (2022). Solanum tuberosum: Sistemática, Etimología, Hábitat, Cultivo. <https://antropocene.it/es/2022/11/03/solanum-tuberosum-3/>
- Wikipedia. (2024). Solanum tuberosum. https://es.wikipedia.org/wiki/Solanum_tuberosum
- Aragón, J. D. (2018). La Solanum tuberosum: la historia de la papa o patata. Comercial Jimara. <https://comercialjimara.es/la-solanum-tuberosum-la-historia-de-la-papa-o-patata/>
- Avcioğlu, M., & Akar, F. (2022). Efecto gastroprotector del extracto de Hypericum perforatum sobre la úlcera gástrica inducida por indometacina en ratas. Revista MVZ Córdoba, 27(2), e2355-e2355.
- Araki H, Ukawa H, Sugawa Y, et al. (2000). The roles of prostaglandin E receptor subtypes in the cytoprotective action of prostglandin E2 in rat stomach. Alimentary Pharmacol & Therap; 14 (1):116-124.
- Beltrán Penagos, M. A. (2020). Composición en nutrientes y bioactivos y propuesta de biorrefinería de papa. Universidad Nacional de Colombia. <https://repositorio.unal.edu.co/handle/unal/78726>
- Bustamante De La Cruz, J. J., & Paredes Jumo, A. M. (2019). EFECTO ANTIULCEROSO DEL EXTRACTO HIDROALCOHÓLICO DE

Otholobium pubescens EN ÚLCERAS GÁSTRICAS INDUCIDAS POR
INDOMETACINA EN Rattus norvegicus HOLTZMAN

Carbajal Ocaña, D. P., Rodríguez Favillano, L. M., & Yupanqui Flores, S. R. (2019).

EFFECTO ANTIULCEROSO DEL EXTRACTO HIDROALCOHÓLICO DE
LAS HOJAS DE Malva sylvestris EN Rattus norvegicus HOLTZMAN”.

Castillo-Quiliano A, Domínguez-Torrejón G. (2010) Evaluación de la producción de
látex de sangre de grado (croton lechleri) en función al diámetro y cuatro
periodos de precipitación en poblaciones naturales de ucajali, Perú. Ecol Apl.
9(1–2):61

CYTED. (1995). Programa Iberoamericano de Ciencia y Tecnología para el
Desarrollo. Proyecto X-I. Búsqueda de principios bioactivos de plantas de la
región. Manual de técnicas de investigación; 220.

Cerón-Lasso, M., Rodríguez, J., & Rodríguez, H. (2018). Composición fisicoquímica
y propiedades antioxidantes de genotipos nativos de papa criolla. Información
Tecnológica, 29(3), 35–44.
[https://www.scielo.cl/scielo.php?script=sci_arttext&pid=S0718-
07642018000300205](https://www.scielo.cl/scielo.php?script=sci_arttext&pid=S0718-07642018000300205)

Cervantes E. (2016). Helicobacter pylori: mecanismos de patogenicidad. Revista
Latinoamericana Patología Clínica. 63 (2): 100-109.

- Digvijaysinh K, Amol K, Jaydeep P. (2021). Formulación y evaluación in vitro de comprimidos flotantes de antibióticos utilizados en el tratamiento de la úlcera péptica. *Revista asiática de farmacia y tecnología*. 11 (1): 18-26.
- Emin S, Volkan G. (2019). Protective effects of naringin in indomethacin-induced gastric ulcer in rats. *GSC Biological and Pharmaceutical Sciences*. 8(2): 6–14.
- Estruch, R. (2002). Efectos del alcohol en la fisiología humana. Servicio de Medicina Interna. Hospital Clinic. Barcelona.
- Fonnegra, G.R.; Jiménez, R.S.L. (2007). *Plantas Medicinales Aprobadas en Colombia*. Universidad de Antioquía. Medellín, Colombia. 2007; 371 p. disponible en : <http://aprendeonline.udea.edu.co/revistas/index.php/revistaudea/article/view/1722/5547>
- García I, Diaz S, Zorrilla J, Cortes R. (2018). Aspectos de seguridad en el tratamiento del dolor con analgésicos antiinflamatorios no esteroideos. *Rev Sanid Milit Mex*. 72(1): 324-332.
- Gupta D, Bleakley B, Gupta RK. (2007). Dragon's blood: Botany, chemistry and therapeutic uses. *J Ethnopharmacol*. 115(3):361-380.
- Harvey R. (2016). *Farmacologia*. Wolters Kluwer.España.
- Herbario UCO. (2014). *Solanum tuberosum*. Universidad Católica de Oriente. <https://www.uco.edu.co/herbario/solanum-tuberosum/>

- Hernández, R., Fernández, C. & Baptista, P. (2006). Metodología de la Investigación. México: Mc Graw Hill.
- Hernández, R., Fernández, C y Baptista, M. (2014). Metodología de la investigación sexta edición. México D.F, México: McGRAW –HILL.
- Huayra Velarde, N. (2023). Efecto antiulceroso del extracto hidroalcohólico del gel de las hojas de Aloe vera L. “sábila” en ratas albinas con inducción a úlcera gástrica. Ayacucho 2022.
- Jura-Morawiec J, Tulik M. (2016). Dragon’s blood secretion and its ecological significance. Vol. 26, Chemoecology. Birkhauser Verlag AG; p. 101-105.
- Kinnear, C y Taylor, R. (1998). Investigación de mercados. México. Mc. Graaw Hill.
- Kreydiyyeh, S., & Usta J. (2002). Diuretic effect and mechanism of action of parsley. J Ethnopharmacol. 79:353-7.
- Llontop, L. F. G., Calvo, M. D. R. C., & Ruíz, J. C. (2021). El extracto de *Illicium verum* L. “anís estrella” reduce las lesiones gástricas provocadas por etanol: un estudio en ratas. Manglar, 18(4), 357-362.
- Lock, O. (2017). Generalidades sobre el análisis fitoquímico. En Investigación Fitoquímica. Métodos en el Estudio de Productos Naturales (3.a ed.). Recuperado de http://167.249.11.60/anc_j28.1/index.php?option=com_content&view=articl

e&id=333:3ra-edicion-del-libro-investigacion-fitoquimica-metodos-en-el-estudio-de-productos-naturales-de-a-t-dra-olga-lock&catid=61

Martel, K. P. C., Buitrón, M. R. O., & Bernardo, Y. B. (2019). Efectividad de la sangre de grado (croton lechleri) en la cicatrización de heridas post exodoncia en adultos. *Investigación Valdizana*, 13(1), 7-14.

Moazedi, A. A.; Mirzaie, D. N.; Seyyednejad, S. M.; Amirzargar, A. (2007). Spasmolytic effect of *Petroselinum crispum* (parsley) on rat's ileum at different calcium chloride concentrations. *Pak J Biol Sci.* 10(22): 4036-4042.

Montopoli M, Bertin R, Chen Z, Bolcato J, Caparrotta L, Frolidi G. (2012). Croton lechleri sap and isolated alkaloid taspine exhibit inhibition against human melanoma SK23 and colon cancer HT29 cell lines. *J Ethnopharmacol.* Dec 18;144(3):747-753. 10.

Moreno, P. (2019). Sangre de drago. Evaluación farmacológica basada en usos tradicionales, beneficios y riesgos. Facultad de Farmacia. Universidad complutense.

Paccosoncco Quico, R., Quispe Torres, A., & Subia Oviedo, B. C. (2022). Efecto del croton lechleri en la cicatrización de la mucosa alveolar post exodoncia en consultorio particular Juliaca, agosto-noviembre 2021.

Pazmiño Chancusi, D. A. (2021). Estudio farmacognóstico de los productos naturales procesados de uso medicinal a base de sangre de drago y del látex en su forma natural (Bachelor's thesis, Quito: UCE).

- Pumallanqui Ortiz, M. L. K., & Salazar Pérez, S. A. (2021). Efecto antiulceroso del extracto etanólico de las hojas de *Pseudelephantopus spicatus* (Mata pasto) en ratas albinas.
- Ramos Gavilanez, D. A. (2020). Comparación del efecto de cicatrización en caninos (*Canis lupus familiaris*) sometidos a orquiectomía utilizando citrato de plata, propóleo y savia de huampo (*Croton lechleri*) (Bachelor's thesis).
- Risco E, Ghia F, Vila R, Iglesias J, Álvarez E, Cañigüeral S. (2003). Immunomodulatory Activity and Chemical Characterisation of Sangre de Drago (Dragon's Blood) from *Croton lechleri*. *Planta Med.* 69(9):785-794.
- Rozzi Sachetti, S. (s.f.). Papa (*Solanum tuberosum*). *Plantas Medicinales*.
<https://medicinalesplantas.com/pdf/papa.pdf>
- DrYuyo. (2019). Papa medicinal: Propiedades y beneficios de la patata.
<https://dryuyo.com/guias-y-consejos/papa-propiedades-beneficios-patata/>
- Sandoval-Vegas, M., Gutiérrez, L., & Rojas, R. (2010). Efecto antioxidante y citoprotector del *Solanum tuberosum* en la mucosa gástrica de animales de experimentación. *Anales de la Facultad de Medicina*, 71(3), 147–152.
<https://www.redalyc.org/pdf/379/37919878002.pdf>
- Carranza Ruiz, L. M., & Gutierrez Quiroz, L. R. (2023). Efecto antiulceroso gástrico del zumo de *Solanum tuberosum* en *Rattus rattus*. Universidad San Pedro.
<https://repositorio.usanpedro.edu.pe>

Serafim C, Araruna M, Alves E, Diniz M, Hiruma C, Batista L. A (2020). Review of the Role of Flavonoids in Peptic Ulcer (2010–2020). *Molecules*. 25 (1): 1-32.

Souccar, C., & Lapa, J. (2002) CYTED: Rivaplamed. II Curso iberoamericano de Validacao de plantas medicinais com actividade gastrintestinal. Escola Paulista de Medicina, Universidade Federal de Sao Paulo. Brasil.

13 Anexos

Anexo 1

Ficha de recolección de datos (instrumento)

Nº	TRATAMIENTO	INFLAMACIÓN		BANDAS	ÚLCERAS
		GÁSTRICA	HEMORRÁGICAS	HEMORRÁGICAS	GÁSTRICAS
1		3		3	3
2		3		3	3
3	SSF 4 mL/Kg	3		3	3
4		3		3	3
5		3		3	3
6		0		0	0
7	Omeprazol 40 mg/Kg	1		1	1
8		1		0	0
9		0		0	0
10		0		1	1
11		3		2	2
12	Zum de papa 0.1 mL/ratón	3		2	2
13		2		3	3
14		2		2	2
15		2		3	2
16	Zum de papa 0.2 mL/ratón	2		2	2
17		2		2	2
18		1		2	1

19		2	2	1
20		1	1	2
<hr/>				
21		1	0	1
22	zum de papa 0.4	1	1	0
23	mL/ratón	1	1	1
24		0	1	1
25		1	1	1
<hr/>				

Anexo 2

Matriz de consistencia

Problema	VARIABLES	Objetivos	Hipótesis	Metodología
¿Cuál será el efecto del zumo de Solanum tuberosum L. (papa) sobre las lesiones gástricas inducida por etanol en ratones albinos?	Antiulcero so gástrico	Objetivo general Determinar el efecto del zumo Solanum tuberosum (papa) sobre las lesiones gástricas inducida por etanol en ratones albinos.	Hipótesis alternativa: Ha= El zumo Solanum tuberosum L. (papa) tiene efecto protector sobre las lesiones gástricas inducida por etanol en ratones albinos. Hipótesis nula: Ho= El zumo Solanum tuberosum L.	Tipo de Investigación: Básica Diseño de Investigación: Experimental Población: Rattus rattus Muestra: 25 ratones albinos y 100 mL de zumo de papa. Técnica e Instrumento de recolección de datos: Se utilizó la técnica de la observación y como instrumento una tabla
	Solanum tuberosum (papa).	Objetivos específicos • Obtener el zumo de Solanum		

		<p>tuberosum (papa).</p> <ul style="list-style-type: none"> • Realizar el estudio fitoquímico del zumo de Solanum tuberosum (papa). • Evaluar el efecto del zumo Solanum tuberosum (papa) sobre las lesiones gástricas inducida por etanol en ratones albinos. 	<p>(papa) no tiene efecto protector sobre las lesiones gástricas inducida por etanol en ratones albinos.</p>	<p>de recolección de datos.</p>
--	--	----------------------------------------------------------------------------------------------------------------------------------------------------------------------------------------------------------------------------------------------------------------------------------------	--------------------------------------------------------------------------------------------------------------	---------------------------------

Anexo 3

Anexo 3.1.

Estadística descriptiva del puntaje obtenido de la inflamación gástrica al evaluar el efecto antiulceroso gástrico del zumo de las hojas de perejil en ratas.

<i>Parámetro</i>	SSF 4 mL/Kg	omeprazol 40 mg/Kg	Zumo de papa 0.4 mL/ratón	Zumo de papa 0.2 mL/ratón	Zumo de papa 0.4 mL/ratón
Media	3	0.4	2.4	1.6	0.8
Error típico	0	0.2449489	0.2449489	0.2449489	0.2
Mediana	3	7	7	7	1
Moda	3	0	2	2	1
Desviación estándar	3	0.5477225	0.5477225	0.5477225	0.4472136
	0	6	6	6	
Varianza de la muestra	0	0.3	0.3	0.3	0.2
		-	-	-	
Curtosis	# _i DIV/0 !	3.3333333	3.3333333	3.3333333	5
		3	3	3	-
Coefficiente de asimetría	# _i DIV/0 !	0.6085806	0.6085806	0.6085806	2.2360679
		2	2	2	8
Rango	0	1	1	1	1
Mínimo	3	0	2	1	0
Máximo	3	1	3	2	1
Suma	15	2	12	8	4
Cuenta	5	5	5	5	5
Nivel de confianza(95.0%)	0	0.6800873	0.6800873	0.6800873	0.5552890
		8	8	8	2

Anexo 3.2.

Análisis de varianza del puntaje obtenido de la inflamación gástrica al evaluar el efecto antiulceroso gástrico del zumo de las hojas de perejil en ratas.

Análisis de varianza de un factor

RESUMEN					
<i>Grupos</i>	<i>Cuenta</i>	<i>Suma</i>	<i>Promedio</i>	<i>Varianza</i>	
SSF 4 mL/Kg	5	15	3	0	
omeprazol 40 mg/Kg	5	2	0.4	0.3	
Zumo de papa 0.1 mL/ratón	5	12	2.4	0.3	
Zumo de papa 0.2 mL/ratón	5	8	1.6	0.3	
Zumo de papa 0.4 mL/ratón	5	4	0.8	0.2	

ANÁLISIS DE VARIANZA

<i>Origen de las variaciones</i>	<i>Suma de cuadrados</i>	<i>Grados de libertad</i>	<i>Promedio de los cuadrados</i>	<i>F</i>	<i>Probabilidad</i>	<i>Valor crítico para F</i>
Entre grupos	23.36	4	5.84	26.5454545	9.4222E-08	2.8660814
Dentro de los grupos	4.4	20	0.22			
Total	27.76	24				

Anexo 3.3.

Estadística descriptiva del puntaje obtenido de la formación de bandas hemorrágicas al evaluar el efecto antiulceroso gástrico del zumo de las hojas de perejil en ratas.

<i>Parámetro</i>	SSF 4 mL/Kg	omeprazol 40 mg/Kg	Zumo de papa 0.4 mL/ratón	Zumo de papa 0.2 mL/ratón	Zumo de papa 0.4 mL/ratón
Media	3	0.4 0.2449489	2.4 0.2449489	1.8	0.8
Error típico	0	7	7	0.2	0.2
Mediana	3	0	2	2	1
Moda	3	0 0.5477225	2 0.5477225	2	1
Desviación estándar	0	6	6	0.4472136	0.4472136
Varianza de la muestra	0	0.3	0.3	0.2	0.2
		-	-		
Curtosis	#jDIV/0 !	3.3333333 3	3.3333333 3	5	5
				-	-
Coefficiente de asimetría	#jDIV/0 !	0.6085806 2	0.6085806 2	2.2360679 8	2.2360679 8
Rango	0	1	1	1	1
Mínimo	3	0	2	1	0
Máximo	3	1	3	2	1
Suma	15	2	12	9	4
Cuenta	5	5	5	5	5
Nivel de confianza(95.0%)	0	0.6800873 8	0.6800873 8	0.5552890 2	0.5552890 2

Anexo 3.4.

Análisis de varianza del puntaje obtenido de la formación de bandas hemorrágicas al evaluar el efecto antiulceroso gástrico del zumo de las hojas de perejil en ratas.

Análisis de varianza de un factor

RESUMEN

<i>Grupos</i>	<i>Cuenta</i>	<i>Suma</i>	<i>Promedio</i>	<i>Varianza</i>
SSF 4 mL/Kg omeprazol 40 mg/Kg	5	15	3	0
Zumo de papa 0.1 mL/ratón	5	2	0.4	0.3
Zumo de papa 0.2 mL/ratón	5	12	2.4	0.3
Zumo de papa 0.4 mL/ratón	5	9	1.8	0.2
	5	4	0.8	0.2

ANÁLISIS DE VARIANZA

<i>Origen de las variaciones</i>	<i>Suma de cuadrados</i>	<i>Grados de libertad</i>	<i>Promedio de los cuadrados</i>	<i>F</i>	<i>Probabilidad</i>	<i>Valor crítico para F</i>
Entre grupos	23.44	4	5.86	29.3	4.1344E-08	2.8660814
Dentro de los grupos	4	20	0.2			
Total	27.44	24				

Anexo 3.5.

Estadística descriptiva del puntaje obtenido de la formación de úlceras al evaluar el efecto antiulceroso gástrico del zumo de las hojas de perejil en ratas.

<i>Parámetro</i>	SSF 4 mL/Kg	omeprazol 40 mg/Kg	Zumo de papa 0.4 mL/ratón	Zumo de papa 0.2 mL/ratón	Zumo de papa 0.4 mL/ratón
Media	3	0.4	2.2	1.6	0.8
Error típico	0	0.2449489	0.2	0.2449489	0.2
Mediana	3	0	2	2	1
Moda	3	0	2	2	1
Desviación estándar	0	0.5477225	0.4472136	0.5477225	0.4472136
Varianza de la muestra	0	6	0.2	6	0.2
		-		-	
Curtosis	#jDIV/0 !	3.3333333	5	3.3333333	5
		3		3	
		-		-	
Coefficiente de asimetría	#jDIV/0 !	0.6085806	2.2360679	0.6085806	2.2360679
		2	8	2	8
Rango	0	1	1	1	1
Mínimo	3	0	2	1	0
Máximo	3	1	3	2	1
Suma	15	2	11	8	4
Cuenta	5	5	5	5	5
Nivel de confianza(95.0%)	0	0.6800873	0.5552890	0.6800873	0.5552890
		8	2	8	2

Anexo 3.6.

Análisis de varianza Estadística descriptiva del puntaje obtenido de la formación de úlceras al evaluar el efecto antiulceroso gástrico del zumo de las hojas de perejil en ratas.

Análisis de varianza de un factor

RESUMEN

<i>Grupos</i>	<i>Cuenta</i>	<i>Suma</i>	<i>Promedio</i>	<i>Varianza</i>
SSF 4 mL/Kg	5	15	3	0
omeprazol 40 mg/Kg	5	2	0.4	0.3
Zumo de papa 0.1 mL/ratón	5	11	2.2	0.2
Zumo de papa 0.2 mL/ratón	5	8	1.6	0.3
Zumo de papa 0.4 mL/ratón	5	4	0.8	0.2

ANÁLISIS DE VARIANZA

<i>Origen de las variaciones</i>	<i>Suma de cuadrados</i>	<i>Grados de libertad</i>	<i>Promedio de los cuadrados</i>	<i>F</i>	<i>Probabilidad</i>	<i>Valor crítico para F</i>
Entre grupos	22	4	5.5	27.5	7.0279E-08	2.8660814
Dentro de los grupos	4	20	0.2			
Total	26	24				

Anexo 4

Formato de publicación en repositorio.


USP
 UNIVERSIDAD SAN PEDRO

REPOSITORIO INSTITUCIONAL DIGITAL
 FORMULARIO DE AUTORIZACIÓN PARA LA PUBLICACIÓN DE DOCUMENTOS DE INVESTIGACIÓN

1. Información del Autor			
Bazan Palomino Joel Abdel	77415483	abdel.j10@usp.edu.pe	
Apellidos y Nombres	DNI	Correo Electrónico	
2. Tipo de Documento de Investigación			
<input checked="" type="checkbox"/> Tesis	<input type="checkbox"/> Trabajo de Sufrancia Profesional	<input type="checkbox"/> Trabajo Académico	<input type="checkbox"/> Trabajo de Investigación
3. Grado Académico y Título Profesional			
<input type="checkbox"/> Bachiller	<input checked="" type="checkbox"/> Título Profesional	<input type="checkbox"/> Título Segunda Especialidad	<input type="checkbox"/> Maestría
<input type="checkbox"/> Doctorado			
4. Título del Documento de Investigación			
Efecto del Zumo de Solanum Tuberosum L. (Papa) sobre las lesiones gástricas inducida por etanol en ratones albinos.			
5. Programa Académico			
Farmacia y Bioquímica			
6. Tipo de Acceso al Documento			
<input checked="" type="checkbox"/> Acceso Restringido * (https://repositorio.usp.edu.pe/handle/11362/11362)		<input type="checkbox"/> Acceso Abierto * (https://repositorio.usp.edu.pe/handle/11362/11362)	
*URL de acceso de los documentos de investigación			

A. Originalidad del Archivo Digital
 Por el presente declaro constancia que el archivo digital que entrego a la Universidad, es la versión final del trabajo de investigación sustentado y aprobado por el Jurado Evaluador y forma parte del proceso que conduce a obtener el grado académico o título profesional.

B. Otorgamiento de una licencia CREATIVE COMMONS *
 El autor, por medio de este documento, autoriza a la Universidad, publicar su trabajo de investigación en formato digital en el Repositorio Institucional Digital, el cual se podrá acceder, preservar y difundir de forma libre y gratuita, de manera íntegra a todo el documento. *



Huella Digital



Firma

Fecha: 23.11.2025

Lugar: Chimbote

1. El presente formulario de autorización de publicación de documentos de investigación en el Repositorio Institucional Digital de la Universidad San Pedro, es un documento de carácter interno y no debe ser publicado en ningún otro medio de comunicación.

2. El presente formulario de autorización de publicación de documentos de investigación en el Repositorio Institucional Digital de la Universidad San Pedro, es un documento de carácter interno y no debe ser publicado en ningún otro medio de comunicación.

3. El presente formulario de autorización de publicación de documentos de investigación en el Repositorio Institucional Digital de la Universidad San Pedro, es un documento de carácter interno y no debe ser publicado en ningún otro medio de comunicación.

4. El presente formulario de autorización de publicación de documentos de investigación en el Repositorio Institucional Digital de la Universidad San Pedro, es un documento de carácter interno y no debe ser publicado en ningún otro medio de comunicación.

5. El presente formulario de autorización de publicación de documentos de investigación en el Repositorio Institucional Digital de la Universidad San Pedro, es un documento de carácter interno y no debe ser publicado en ningún otro medio de comunicación.

6. El presente formulario de autorización de publicación de documentos de investigación en el Repositorio Institucional Digital de la Universidad San Pedro, es un documento de carácter interno y no debe ser publicado en ningún otro medio de comunicación.

7. El presente formulario de autorización de publicación de documentos de investigación en el Repositorio Institucional Digital de la Universidad San Pedro, es un documento de carácter interno y no debe ser publicado en ningún otro medio de comunicación.

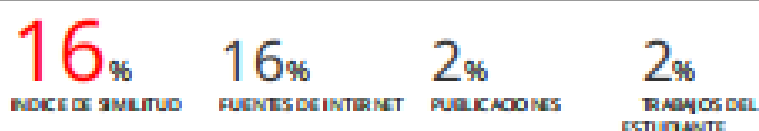8. El presente formulario de autorización de publicación de documentos de investigación en el Repositorio Institucional Digital de la Universidad San Pedro, es un documento de carácter interno y no debe ser publicado en ningún otro medio de comunicación.

Anexo 5

Reporte de similitud

7-INFORME FINAL-ANTIULCEROSO
PAPA.20%parafraseado.docx

REPORTE DE ORIGINALIDAD



FUENTES PRINCIPALES

1	repositorio.u.sanpedro.edu.pe Fuente de Internet	6%
2	repositorio.u.ma.edu.pe Fuente de Internet	3%
3	repositorio.unsch.edu.pe Fuente de Internet	1%
4	hdl.handle.net Fuente de Internet	1%
5	1library.co Fuente de Internet	1%
6	inba.info Fuente de Internet	<1%
7	pesquisa.bvsalud.org Fuente de Internet	<1%
8	issuu.com Fuente de Internet	<1%
9	repositorio.ulgv.edu.pe Fuente de Internet	<1%
10	www.cun.es Fuente de Internet	<1%
11	repositorio.uns.edu.pe Fuente de Internet	<1%

www.coursehero.com

