

UNIVERSIDAD SAN PEDRO

FACULTAD DE CIENCIAS DE LA SALUD

PROGRAMA DE ESTUDIOS DE TECNOLOGÍA MÉDICA



Método de coloración Hematoxilina-Eosina para la identificación de
Helicobacter pylori en biopsias gástricas, Laboratorio MERCELAB SAC
Chimbote-2020

**Tesis para optar el Título Profesional de Licenciada en Tecnología
Médica con especialidad en Laboratorio Clínico y Anatomía
Patológica**

Autora

Novoa Polo Elsa Edita

Asesor

Quispe Villanueva, Manuel Sixto (Código ORCID 0000-0001-6120-8399)

Chimbote – Perú

2022

ACTA DE SUSTENTACION



ACTA DE DICTAMEN DE SUSTENTACIÓN DEL INFORME DE TESIS N.º 0058-2022

En la Ciudad de Chimbote, siendo las 4:00 pm horas, del 08 de diciembre del 2022, y estando dispuesto al Reglamento de Grados y Títulos de la Universidad San Pedro, aprobado con Resolución de Consejo Universitario 3539-2019-USP/CU, en su artículo 22º, se reúne mediante videoconferencia el Jurado Evaluador de Tesis designado mediante RESOLUCIÓN DE DECANATO N.º 1381-2022-USP-FCS/D, de la Escuela Profesional de Tecnología Médica con Especialidad en Laboratorio Clínico y Anatomía Patológica, integrado por:

Dr. Agapito Enriquez Valera	Presidente
Dr. Julio Pantoja Fernández	Secretaria
Mg. Patricia Cruz Cortez	Vocal
Lic. T.M. Miguel Budinich Neira	Accesitaria

Con el objetivo de evaluar la sustentación de la tesis titulada "MÉTODO DE COLORACIÓN HEMATOXILINA-EOSINA PARA LA IDENTIFICACIÓN DE HELICOBACTER PYLORI EN BIOPSIAS GÁSTRICAS, LABORATORIO MERCELAB SAC CHIMBOTE-2020", presentado por la/el bachiller:

Novoa Polo Elsa Edita.

Terminada la sustentación y defensa de la tesis, el Jurado Evaluador luego de deliberar, acuerda **APROBAR** por **UNANIMIDAD** la tesis, quedando expedita(o) la/el bachiller para optar el Título Profesional de Licenciado(a) en Tecnología Médica con Especialidad en Laboratorio Clínico y Anatomía Patológica.

Siendo las 4:50 horas pm se dio por terminada la sustentación.

Los miembros del Jurado Evaluador de Informe de Tesis firman a continuación, dando fe de las conclusiones del acta:

Dr. Agapito Enriquez Valera
PRESIDENTE/A

Dr. Julio Pantoja Fernández
SECRETARIA/O

Mg. Patricia Cruz Cortez
VOCAL

cc: Interwada
Expediente
Archivo.

DEDICATORIA

A Dios porque es quien siempre nos ilumina en cada paso que damos para lograr nuestras metas y estando con él todo es posible.

A mis padres: Henergio y Leonor, por los seres que me dieron la vida y la oportunidad de lograr mis estudios universitarios, por llevarme por el buen camino, por su paciencia y el amor que siempre me brindaron.

A mi esposo José, a mis hijos Valeria y José Luis, por su apoyo constante para la culminación de los estudios y por ser siempre las fortalezas para el logro de mis metas.

AGRADECIMIENTO

A la Universidad San Pedro, por darme la oportunidad de realizar mi carrera profesional a través de los docentes de la Facultad De Ciencias de la Salud.

A los docentes de la Escuela Académica Profesional de Tecnología Médica Especialidad en Laboratorio Clínico y Anatomía Patológica, por la dedicación y orientación en la formación de mi carrera.

Al personal del Servicio de Anatomía Patológica del LAB MERCELAB SAC por todo el apoyo en la realización de este trabajo

Expreso mi más sincero agradecimiento a mi asesor de tesis *Dr. Manuel Sixto Quispe Villanueva* por su apoyo desinteresado, sus acertados consejos, correcciones e inestimables aportes para cumplir con los objetivos programados en la investigación.

Novoa Polo, Elsa Edita

DERECHOS DE AUTORIA Y DECLARACIÓN DE AUTENTICIDAD

Quien suscribe, Novoa Polo Elsa Edita, con Documento de Identidad N° 32541464 autora de la tesis titulada “Método de coloración Hematoxilina-Eosina para la identificación de *Helicobacter pylori* en biopsias gástricas, en LABORATORIO MERCELAB SAC 2020 Chimbote-2020” y a efecto de cumplir con las disposiciones vigentes consideradas en el Reglamento de Grados y Títulos de la Universidad San Pedro, declaro bajo juramento que:

1. La presente tesis es de mi autoría. Por lo cual otorgo a la Universidad San Pedro la facultad de comunicar, divulgar, publicar y reproducir parcial o totalmente la tesis en soportes analógicos o digitales, debiendo indicar que la autoría o creación de la tesis corresponde a mi persona.
2. He respetado las normas internacionales de cita y referencias para las fuentes consultadas, establecidas por la Universidad San Pedro, respetando de esa manera los derechos de autor.
3. La presente tesis no ha sido publicada ni presentada con anterioridad para obtener grado académico título profesional alguno.
4. Los datos presentados en los resultados son reales; no fueron falseados, duplicados ni copiados; por tanto, los resultados que se exponen en la presente tesis se constituirán en aportes teóricos y prácticos a la realidad investigada.
5. En tal sentido de identificarse fraude plagio, auto plagio, piratería o falsificación asumo la responsabilidad y las consecuencias que de mi accionar deviene, sometiéndome a las disposiciones contenidas en las normas académicas de la Universidad San Pedro.

Chimbote, marzo de 2022.



Novoa Polo, Elsa Edita
DNI: 32541464

INDICES

	Pág.
ACTA DE SUSTENTACION	ii
DEDICATORIA	iii
AGRADECIMIENTO	iv
DERECHOS DE AUTORIA Y DECLARACIÓN DE AUTENTICIDAD	v
INDICES	vi
ÍNDICE DE TABLAS	vii
PALABRAS CLAVE	viii
RESUMEN	ix
ABSTRACT	x
INTRODUCCIÓN	1
1. Antecedentes y fundamentación científica	1
2. Justificación de la Investigación	16
3. Problema.....	16
4. Conceptuación y operacionalización de las variables.....	17
5. La Hipótesis	18
6. Objetivos	18
METODOLOGÍA	19
1. Tipo y Diseño de investigación	19
2. Población y Muestra.....	19
3. Técnicas e instrumentos de investigación	19
4. Procesamiento y análisis de la información	20
RESULTADOS	21
ANALISIS Y DISCUSIÓN	24
CONCLUSIONES Y RECOMENDACIONES	28
REFERENCIAS BIBLIOGRÁFICAS	29
ANEXOS	34

ÍNDICE DE TABLAS

Numero	Nombre de la tabla	Pág
Tabla 1	Biopsias gástricas de pacientes para detección de <i>Helicobacter pylori</i> según diagnóstico con coloración Hematoxilina-Eosina, Laboratorio MERCELAB S.A.C. Chimbote-2020.	21
Tabla 2	Biopsias gástricas de pacientes para detección de <i>Helicobacter pylori</i> por diagnóstico con coloración Hematoxilina-Eosina según sexo, Laboratorio MERCELAB S.A.C. Chimbote-2020.	22
Tabla 3	Biopsias gástricas de pacientes para detección de <i>Helicobacter pylori</i> por diagnóstico con coloración Hematoxilina-Eosina según edad, Laboratorio MERCELAB S.A.C. Chimbote-2020.	23

PALABRAS CLAVE

Tema	Hematoxilina- Eosina/ Gastritis/ <i>Helicobacter pylori</i>
Especialidad	Laboratorio Clínico y Anatomía Patológica

KEYWORDS

Subject	Hematoxylin – Eosine/Yellowish/ Gastritis/ <i>Helicobacter pylori</i>
Speciality	Clinical Laboratory and Pathological Anatomy

Area	Ciencias Médicas y de Salud
Sub-area	Ciencias de la Salud
Disciplina	Salud Pública
Linea de investigación	Citología

RESUMEN

La infección por *Helicobacter pylori* es un problema grave en nuestro país, debido a que causa gastritis y en ocasiones puede llegar a un cáncer gástrico. La técnica Hematoxilina-Eosina es una de los más utilizados en la identificación del *Helicobacter pylori*. El objetivo del presente trabajo es determinar si el diagnóstico por el método de coloración Hematoxilina-Eosina es eficiente para la identificación de *Helicobacter pylori* en biopsias gástricas. Se seleccionó 110 biopsias gástricas recepcionadas durante los meses de setiembre a noviembre en el servicio de anatomía patológica del laboratorio MERCELAB SAC Chimbote. Cada muestra llega fijada con formol al 10% y luego fueron procesadas con la técnica convencional de la inclusión en parafina y la coloración de rutina hematoxilina- eosina. La técnica de investigación es documental y se utilizó el software SPSS para el procesamiento de datos mediante la estadística descriptiva. Se concluye que la coloración Hematoxilina Eosina es eficiente en la identificación de *Helicobacter pylori*.

ABSTRACT

Helicobacter pylori infection is a serious problem in our country, because it causes gastritis and can sometimes lead to gastric cancer. The Hematoxylin-Eosin technique is one of the most used in the identification of *Helicobacter pylori*. The objective of the present work is to determine if the diagnosis by the Hematoxylin-Eosin staining method is efficient for the identification of *Helicobacter pylori* in gastric biopsies. 110 gastric biopsies received during the months of September to November in the pathological anatomy service of the MERCELAB SAC Chimbote laboratory were selected. Each sample arrives fixed with 10% formalin and was then processed using the conventional paraffin embedding technique and routine hematoxylin-eosin staining. The research technique is documentary and SPSS software was used for data processing through descriptive statistics. It is concluded that Hematoxylin Eosin staining is efficient in the identification of *Helicobacter pylori*.

INTRODUCCIÓN

1. Antecedentes y fundamentación científica

La estandarización de un nuevo protocolo inmunohistoquímico para la identificación de *Helicobacter pylori* a partir de biopsias gástricas y su comparación con la tinción de hematoxilina-eosina. Fue un trabajo que se realizó en tres fases. En la primera fase, se utilizaron anticuerpos policlonales de conejo anti-*Helicobacter pylori* como anticuerpos primarios para marcar estas bacterias, combinados con el polímero FLEX/HRP para marcar las biopsias gástricas. En el segundo, el contraste de inmunotinción se modificó con las tinciones de hematoxilina y eosina y de Harris para evaluar más claramente la cito morfología del tejido gástrico investigado y las posibles lesiones histológicas premalignas. Por último, los resultados se evaluaron en comparación con la tinción de hematoxilina y eosina. Demostramos que el uso de un nuevo protocolo inmunohistoquímico facilita la identificación de *H. pylori* y, a su vez, permite evaluar los cambios cito morfológicos en las biopsias gástricas. El establecimiento de este protocolo permitirá investigar adecuadamente la relación entre la infección por *H. pylori* y los cambios histológicos premalignos en el tejido gástrico (Mejía-Parra et al, 2020).

Helicobacter pylori (*H. pylori*) es una bacteria, descubierta por primera vez en 1982 por Robin Warren y Barry Marshall. Desde su descubrimiento, se ha asociado con un amplio espectro de enfermedades gastroduodenales, incluidas gastritis, úlceras gastroduodenales, mucosas asociadas. linfoma linfoide y adenocarcinoma gástrico. *H. pylori* es la infección humana más común del estómago. La prevalencia y la histopatología de la gastritis inducida por *H. pylori* se han estudiado a nivel mundial. Se observó *H. pylori* en 150 (60%) de los casos. Se observó infección leve, moderada y grave por *H. pylori* en 59, 78 y 13 casos, respectivamente. De 59 casos leves de *H. pylori*, 35 (59,32%) tenían inflamación crónica leve; de 78 casos moderados de *H. pylori*, 51 (65,38 %) tenían inflamación crónica moderada y de 13 casos graves de *H. pylori*, 10 (76,92 %)

tenían inflamación crónica grave. se concluyó que la prevalencia de colonización por *H. pylori* es alta en la gastritis crónica y existe un aumento paralelo en la severidad de la gastritis con un aumento en la severidad de la carga de *H. pylori* (Tiwari, Rai, Dahal y Regmi 2020).

La investigación de los patrones histopatológicos de la Gastritis crónica según la edad y el *Helicobacter pylori* tuvo como objetivo evaluar las características histopatológicas de la gastritis crónica en pacientes dispépticos sin lesiones visibles en la mucosa en diferentes grupos de edad y en diferentes lugares de biopsia. Las muestras de biopsia gástrica se evaluaron según la clasificación de Update Sydney en función de la edad, el *Helicobacter pylori* (Hp) y los lugares de la biopsia. Sus resultados indicaron que el 58,2% presentaba características histopatológicas de gastritis crónica, mientras que el 41,8% tenía una mucosa gástrica normal. La prevalencia de atrofia glandular, metaplasia intestinal e infección por Hp fue del 36,7, 19,3 y 36,6%. La metaplasia completa e incompleta fue de 17,0 y 2,2%. La puntuación media de la inflamación crónica, la actividad de los neutrófilos, la atrofia glandular y la metaplasia intestinal fue significativamente mayor en el antro que en el cuerpo. La positividad de la gastritis aumenta con la edad; sin embargo, la positividad del Hp disminuyó considerablemente con la edad avanzada. En cuanto a la topografía de la gastritis, la gastritis predominante en el antro y la gastritis predominante en el cuerpo aumentaron con la edad. La prevalencia de la atrofia glandular y la metaplasia intestinal aumentó notablemente con la edad, especialmente después de los 50 años. La atrofia gástrica y la metaplasia intestinal fueron significativamente mayores en los pacientes positivos para Hp que en los negativos. Finalmente, concluyeron que la gastritis crónica global es común en pacientes dispépticos sin lesiones visibles. La prevalencia, el grado y la gravedad de la gastritis crónica aumentan con la edad y la infección por Hp. Los cambios temporales de la mucosa gástrica son causados por el envejecimiento más que por el Hp solo (Chitapanarux et al, 2021).

Existe una escasez de estudios de prevalencia bien diseñados sobre *Helicobacter pylori* en los EAU. Las características sociodemográficas, de estilo de vida y gastrointestinales de los participantes. El análisis de regresión logística demuestra una asociación significativa entre la infección por *H. pylori* y el género, la edad, la etnia, la profesión, el hacinamiento doméstico, la fuente de agua potable y las características gastrointestinales de los participantes. Con base en los resultados de este estudio, sugerimos que las autoridades de salud pública consideren valiosas las medidas preventivas contra la infección por *Helicobacter pylori* (Khoder, et al., 2019).

La gastritis es una inflamación del revestimiento del estómago, una lesión de la barrera de la mucosa que protege la pared gástrica permite que los jugos digestivos dañen e inflamen la mucosa gástrica, esta enfermedad se debe a diferentes factores uno de ellos y el más frecuente es la infección por *Helicobacter pylori*. Para el Perú se dice que es una causa con más frecuencia de gastrología. La infección por *Helicobacter pylori* muy es probable que sea la infección más extensamente difundida en el ser humano, se estima que más del 50% de la población mundial tiene esta bacteria causante de gastritis. La prevalencia de la infección en los países en vías en desarrollo supera el 70% y llega al 90% en los países latinoamericanos (Escudero, 2015).

La coloración H&E es la combinación del colorante básico (Hematoxilina) y un ácido (eosina). La hematoxilina colorea los núcleos y el retículo endoplasmático rugoso y la eosina colorea los citoplasmas y la mayoría de los elementos fibrilares del espacio intercelular de todas las células de la mucosa estomacal, es por eso que esta tinción no colorea específicamente bacterias, de allí su limitación para identificar bacterias tipo *H. pylori* (Escudero 2015).

La identificación prospectiva de *Helicobacter pylori* en biopsias gástricas de rutina sin tinciones auxiliares reflejas es rentable para nuestro sistema de atención médica. A pesar de la recomendación de patólogos gastrointestinales expertos, los centros privados y académicos han seguido utilizando tinciones auxiliares para la identificación de *Helicobacter pylori*. Durante un período de 1 mes, se evaluaron

prospectivamente biopsias gástricas para detectar *H. pylori* usando hematoxilina y eosina (H&E) de rutina y una tinción refleja de Diff-Quik. Durante este tiempo se recogieron 379 biopsias gástricas de 326 pacientes. Los organismos *H. pylori* se identificaron prospectivamente en 23 (7%) pacientes, todos los cuales tenían inflamación linfoplasmocítica densa superficial que expandía la lámina propia. Se encontró que otros 2 pacientes con inflamación neutrofílica tenían *H. pylori* mediante tinción inmunohistoquímica. Se encontró retrospectivamente que un paciente diagnosticado con mucosa gástrica normal tenía inflamación con organismos raros de *H. pylori* que originalmente se pasaron por alto tanto en H&E como en Diff-Quik, pero luego se identificaron en inmunotinción (0.5%). No se encontró que los pacientes con gastritis química (16%) o inflamación crónica (27%) tuvieran *H. pylori*. Durante el mes de estudio, se realizaron 9 inmunotinciones para *H. pylori* además de 379 Diff-Quik. Después de la interrupción del Diff-Quik refleja, se realizan aproximadamente 20 inmunotinciones para *H. pylori* cada mes, lo que disminuye el tiempo técnico dedicado al procesamiento de biopsias gástricas y reduce el costo para el sistema de atención médica. En nuestra población con baja prevalencia de *H. pylori*, la tinción refleja para organismos no es rentable. Los organismos se pueden ver en H&E de rutina; cuando hay una inflamación superficial o activa sospechosa sin organismos visibles, las tinciones inmunohistoquímicas confirmarán la presencia o ausencia en un día. La interrupción de los estudios auxiliares iniciales es rentable sin comprometer la atención del paciente (Pittman, Khararjian, Wood, Montgomery y Voltaggio, 2016).

La endoscopia diagnóstica del tracto gastrointestinal superior seguida de una biopsia es una herramienta útil para diagnosticar la neoplasia maligna del tracto gastrointestinal superior. Aunque un pequeño número de pacientes afectados por gastritis por *H. pylori* eventualmente desarrollarán neoplasias, se debe realizar un diagnóstico temprano de gastritis por *H. pylori* seguido de la erradicación del microorganismo con el tratamiento adecuado para prevenir la progresión a metaplasia, displasia y carcinoma (Maiti, Bhattacharya y Deb, 2018).

La observación de *Helicobacter pylori* se realiza mediante los métodos de tinción como la Hematoxilina y Eosina, Giemsa y Warthin- Starry. Se conocen dos técnicas empleadas para la detección del *Helicobacter pylori* la invasiva y la no invasiva, la más común es la invasiva, la tinción H&E, es la prueba más común, mientras que en casos ocasionales se aplica la tinción de Warthin-Starry como coloración especial (Ahumada, Rodríguez, Hidalgo, Ahumada y Castro, 2020).

Respecto a la gastritis crónica por *Helicobacter pylori* actualización de la clasificación de Sydney en relación con los hallazgos endoscópicos y anticuerpos IgG contra *H. pylori*: métodos de diagnóstico. Todas las biopsias obtenidas se recolectaron, se colocaron en papel de filtro, se fijaron en formalina neutra al 10% y se enviaron para la preparación de bloques de tejido incluidos en parafina y fijados en formalina. Se prepararon secciones de tres micrómetros de espesor. Un conjunto de secciones de tejido se tiñó con hematoxilina y eosina y el otro con tinción de Giemsa para el examen histopatológico (por 2 patólogos experimentados), incluida la detección de Hp en la mucosa gástrica. En las biopsias se evaluó la intensidad de los infiltrados celulares inflamatorios mononucleares, la actividad inflamatoria (infiltrados neutrofílicos), la atrofia glandular, la metaplasia, la atipia reparadora y la displasia. Además, los casos se calificaron de acuerdo con el sistema Sydney actualizado por Houston, que se clasificó según la intensidad de los infiltrados celulares inflamatorios mononucleares dentro de la lámina propia: inflamación ausente (Grado 0), inflamación leve (Grado 1) , inflamación moderada (Grado 2) e inflamación severa (Grado 3). La interpretación histopatológica de las biopsias gástricas es un indicador fiable de la infección por Hp, así como de la clasificación de la gastritis según el sistema de clasificación de Sydney. Los hallazgos endoscópicos de gastritis inducida por Hp están más cerca de la seropositividad de IgG anti-Hp en el ambiente de estudio, sin embargo, IgG es un método superior y no invasivo para el diagnóstico de Hp (Hassan et al., 2016).

El Epstein-Barr virus, es un virus humano omnipresente cuya infección primaria causa mononucleosis, linfoma de Burkett, carcinoma nasofaríngeo, enfermedades autoinmunes y cáncer gástrico. La infección persistente causa neoplasias en las células linfáticas y epiteliales. *Helicobacter pylori* causa gastritis en humanos con inflamación crónica. Se cree que esta inflamación crónica es la causa de la inestabilidad genómica. Esto convierte al cáncer gástrico en la tercera causa principal de muerte relacionada con el cáncer en todo el mundo. Aunque muchas investigaciones se llevan a cabo individualmente para el Epstein-Barr Virus y *Helicobacter pylori*, todavía hay muy pocos informes disponibles sobre la coinfección de ambos patógenos. Estudios recientes sugirieron que la coinfección por Epstein-Barr Virus y *Helicobacter pylori* aumenta la aparición de cáncer gástrico, así como la edad temprana de detección de cáncer gástrico en comparación con la infección individual (Singh y Chandra 2017).

La tinción de hematoxilina-eosina es una prueba aceptable para la identificación de *Helicobacter pylori* en biopsias gástricas en comparación con Giemsa. Además, la tinción de hematoxilina-eosina es un buen método para la identificación de *Helicobacter*, pero no es el estándar de oro. Por otro lado, existe una moderada concordancia interobservador en la identificación de *Helicobacter pylori* con la tinción de hematoxilina Eosina y Giemsa. Por último, debe utilizarse la tinción de Giemsa para obtener resultados óptimos en la identificación histológica de *Helicobacter pylori*, aunque la hematoxilina-eosina es un método alternativo aceptable, especialmente para las biopsias de incisura angularis (Toro, 2018).

La utilidad de tinciones auxiliares para *Helicobacter pylori* en biopsias gástricas casi normales. Muestra que la infección y erradicación de *Helicobacter pylori* es importante, lo que lleva a algunos médicos y patólogos a solicitar tinciones auxiliares en todas las muestras gástricas que no muestran *H. pylori* en la revisión histológica inicial. Faltan estudios que evalúen la utilidad de las tinciones auxiliares en pacientes con inflamación mínima. Usamos tinciones de Giemsa, Warthin-Starry, naranja de acridina e inmunohistoquímica para buscar

organismos en 56 pacientes con evidencia bioquímica de infección por *H. pylori* (prueba positiva para organismos similares a *Campylobacter*) y muestras de mucosa gástrica interpretadas como *H. pylori* negativas por hematoxilina y eosina (H&E). Correlacionamos los hallazgos con la gravedad de la inflamación y los antecedentes de uso de medicamentos de los pacientes. Diecinueve (34%) pacientes tenían mucosas histológicamente normales, 22 (39%) tenían inflamación crónica con o sin actividad focal y 15 (27%) tenían gastropatía química. Cincuenta (89%) casos fueron negativos para *H. pylori* con tinciones adicionales, y 6 contenían bacterias que se detectaron con las 4 tinciones auxiliares y en una revisión retrospectiva de secciones teñidas con H&E que también mostraron inflamación crónica. Once (20%) pacientes estaban tomando inhibidores de la bomba de protones y 4 (7%) habían recibido previamente terapia de erradicación de *H. pylori*. Llegamos a la conclusión de que las tinciones H&E demuestran *H. pylori* en la mayoría de los pacientes infectados, por lo que las solicitudes de tinción preventiva son en gran medida innecesarias. La falta de identificación de bacterias mediante la evaluación de H&E generalmente refleja su ausencia en el material de biopsia, incluso entre pacientes con pruebas positivas para organismos similares a *Campylobacter*. Sin embargo, los organismos pueden pasarse por alto en pacientes con inflamación leve y en aquellos que reciben inhibidores de la bomba de protones o terapia con antibióticos, por lo que se debe considerar solicitar tinciones auxiliares para mejorar la detección de bacterias en estos entornos (Panarelli, et al., 2015).

La presencia de *Helicobacter pylori* se asocia a menudo con diversas condiciones patológicas como el cáncer gástrico, la gastritis o la acidosis péptica. Debido a su presencia en adultos, el diagnóstico y el tratamiento precisos son cruciales para evitar complicaciones. Existen varias pruebas para identificar el *Helicobacter pylori*. La herramienta más utilizada hoy en día es la identificación histológica y se utilizan varios métodos de tinción como la hematoxilina/eosina (H&E), Giemsa y Warthin-Starry. A diferencia de las otras, la tinción de H&E requiere una gran experiencia para establecer un diagnóstico preciso. La prueba es descriptiva, observacional, transversal y no experimental. El objetivo fue

determinar la concordancia entre las técnicas de tinción de hematoxilina-eosina y Giemsa para la visualización de la bacteria *Helicobacter pylori* y determinar cuántos casos positivos se obtuvieron con la tinción de Giemsa sola y cuántos casos positivos con la tinción de H&E en las biopsias endoscópicas realizadas en el Servicio de Anatomía Patológica del Hospital Víctor Lazarte Echegaray entre enero y marzo de 2018. La población del estudio estaba formada por 120 pacientes. El instrumento utilizado fue un formulario de recogida de datos. Se comprobó que existía una excelente concordancia entre la prueba de tinción con hematoxilina-eosina y la prueba de tinción con Giemsa, con un valor del índice Kappa de 0,831, que indica una excelente concordancia. (Gonzales-Ruiz, 2018).

Se ha demostrado que la biopsia gástrica realizada en ausencia de lesión mucosa focal es normal en el 55% de los casos. El porcentaje de infección por *H. pylori* fue similar en ambos grupos. En los casos de gastritis crónica activa, la infección por *H. pylori* es visible, en la mayoría de los casos, en hematoxilina-eosina (94%). La inmunohistoquímica debe prescribirse solo en caso de gastritis crónica activa sin identificación de *H. pylori* en la tinción estándar, con bacterias raras o localizadas atípicamente. Llegando a la conclusión de que, *H. pylori* está presente solo en caso de gastritis activa (33% de las biopsias en nuestra serie) y siendo casi siempre identificable en la tinción estándar con HE (en el 94% de los casos), no es necesario realizar sistemáticamente, en todas las biopsias gástricas, una técnica complementaria histo o inmunohistoquímica (Benoit, Hoyeau y Fléjou 2018).

La evaluación de un mejor método de tinción entre hematoxilina y eosina, Giemsa y ácido peryódico azul de Schiff-Alcian para la detección de *Helicobacter pylori* en biopsias gástricas. Muestra los datos de este estudio mostraron que la tinción PAS-AB es la peor opción en la detección de *H. pylori* (en comparación con las tinciones H&E y Giemsa) con una sensibilidad del 40 % y una especificidad del 67,65 %. Sin embargo, esta tinción es mejor en la detección de metaplasia intestinal, ya que detecta todos los casos (incluso aquellos con un foco focal pequeño) y no produce falsos positivos. Aunque algunos autores

recomiendan el uso rutinario de tinciones IHC para la detección de *H. pylori*, la mayoría recomienda su uso solo si es necesario, como en casos de morfología ambigua de H&E o tinción de Giemsa porque su uso es lento y costoso. Los datos de este estudio sugieren una fuerte recomendación para usar H&E, Giemsa y PAS-AB como un panel de tinciones de rutina en todas las biopsias gástricas con el objetivo de una mejor visualización e interpretación de la morfología histopatológica, así como para la detección de *H. pylori*. Sin embargo, también se recomienda no utilizar la tinción PAS-AB para la detección de la infección por *H. pylori* (Alkhamiss 2020).

Las infecciones por *Helicobacter pylori* están disminuyendo drásticamente en la mayoría de los países desarrollados; sin embargo, no lo hacen tanto en países en desarrollo. Esto puede deberse al fracaso de los regímenes de tratamiento y al desarrollo de resistencia a los medicamentos. Nuestro estudio realizado en 2004/2005, mostró una prevalencia de *Helicobacter pylori* del 38%. Los casos confirmados por *Helicobacter pylori* se analizaron retrospectivamente en función de las características clínicas y los hallazgos endoscópicos. La presentación clínica se clasificó en las siguientes categorías: gastritis, gastritis, duodenitis erosiva, indigestión ácida, esofagitis por reflujo ácido, hernia esofágica, pólipos, úlcera (úlceras péptica), abdomen agudo, hemorragia digestiva alta y malignidad.

Resultados Se tomaron un total de 1.624 biopsias endoscópicas del tracto gastrointestinal superior durante el periodo de estudio. De los 1.624 casos, se encontró infección por *Helicobacter pylori* en 618 casos (38,0%). Se observó la presencia de *Helicobacter pylori* en 349 pacientes de sexo masculino y 269 de sexo femenino, con una proporción entre hombres y mujeres de 1,29:1. Desde el punto de vista clínico, había 210 (41,4%) gastritis, 74 (42,7%) indigestión ácida, 46 (37,7%) gastroduodenitis, 38 (52,7%) esofagitis por reflujo, 48 (28,4%) úlcera péptica, 34 (53,1%) úlcera duodenal y 50 (42,3%) molestias abdominales agudas.

Conclusión El *Helicobacter pylori* fue la causa más común de gastritis crónica en nuestro estudio. La prevalencia de la infección por *Helicobacter pylori* no ha cambiado significativamente desde nuestro estudio anterior (2004/05). Esto exige un manejo adecuado de la infección por *Helicobacter pylori* para prevenir

complicaciones graves como el cáncer gástrico en nuestro mundo (Makaju et al, 2020).

El diagnóstico actual de *Helicobacter pylori*, muestra alta prevalencia y relación etiopatogénica de *H. pylori* con las enfermedades más importantes del estómago pone de relieve la necesidad de optimizar el diagnóstico de esta infección, teniendo en cuenta la sensibilidad y especificidad de las pruebas, así como las condiciones de su uso. La infección debe detectarse antes de prescribir la terapia y su éxito debe confirmarse después del tratamiento. Los desarrollos de los métodos de diagnóstico actuales permiten un diagnóstico más preciso y fiable de la infección por *H. pylori*. La elección del método dependerá de la accesibilidad, sus ventajas y desventajas, la sensibilidad y especificidad, y las diferentes circunstancias clínicas de cada paciente. Destacados expertos internacionales dictan las normas para el diagnóstico de la infección por *H. pylori*; sin embargo, la mayoría de los errores aún se cometen al evaluar la efectividad de la erradicación, a saber, el uso de métodos inadecuados o la falta de control. Según el European Registry on *H. pylori* management (Hp-EuReg), la confirmación de la erradicación se realizó en el 94% de los casos (Bordin et al., 2021).

Las imágenes histológicas teñidas con hematoxilina-eosina son ampliamente utilizadas por los patólogos para el diagnóstico del cáncer. Sin embargo, estas imágenes pueden tener variaciones de color que influyen mucho en las técnicas de procesamiento de imágenes histológicas. Para hacer frente a esta posible limitación, los métodos de normalización son útiles para la corrección del color. Se ha realizado la normalización del color de las imágenes histológicas considerando las propiedades biológicas y de la hematoxilina-eosina. Para ello, se aplicó la representación de la tinción de una imagen de referencia en lugar de la representación de las imágenes originales, permitiendo la preservación de las estructuras histológicas. Esta propuesta fue evaluada en imágenes histológicas con grandes variaciones de contraste, y tanto el análisis visual como el cuantitativo arrojaron resultados prometedores (Tosta et al, 2019).

Las biopsias gástricas se presentan a menudo con la cuestión clínica de la infección por *Helicobacter pylori*. Con frecuencia, la morfología sugiere una infección por *Helicobacter pylori*, pero el organismo no se detecta en las tinciones especiales. Esta revisión presenta un enfoque práctico para tratar dichas biopsias. El primer paso es excluir un resultado falso negativo de la búsqueda de *Helicobacter pylori*, asegurándose de que tanto la mucosa antral como la oxíntica están presentes, mediante el uso de tinciones sensibles (Hematoxilina – eosina), la identificación de cambios reactivos marcados, como metaplasia intestinal, pseudopilórica, pancreática, que pueden sugerir un diagnóstico de gastritis atrófica (asociada a *Helicobacter pylori* o autoinmune) y, finalmente, la identificación de signos del uso de inhibidores de la bomba de protones, ya que en tales biopsias, *Helicobacter pylori* puede encontrarse a veces sólo dentro de las células parietales. El diagnóstico diferencial debe incluir la gastritis linfocítica, otras enfermedades que afectan al estómago, como la enfermedad inflamatoria intestinal, la vasculitis, la enfermedad granulomatosa, la infección vírica, como el citomegalovirus o, más raramente, la infección por el virus de Epstein-Barr, u otras infecciones bacterianas, como el enterococo y el *Treponema pallidum*. Es posible que se requiera una aportación clínica para asegurarse de que el paciente no está tomando medicamentos que puedan causar gastritis, como los antibióticos utilizados para la erradicación de la *Helicobacter pylori* o los medicamentos comunes que causan una forma de gastropatía. Cuando se han excluido éstos, no se ha encontrado una causa conocida y, en tal caso, se puede utilizar el término gastritis focal/difusa idiopática (El-Zimaity et al, 2018).

Las imágenes histológicas muestran una fuerte variación (por ejemplo, iluminación, color, calidad de la tinción) debido a las diferencias en la adquisición de imágenes, el procesamiento de tejidos, la tinción, entre otros. Esto puede dificultar el análisis posterior de las imágenes, como la evaluación de la intensidad de la tinción o la clasificación. Los métodos para reducir estas variaciones se denominan técnicas de normalización de imágenes. Los resultados cualitativos de las imágenes generadas por nuestra red se comparan con las distribuciones de color originales. Nuestra evaluación indica que, al mapear las

imágenes a un dominio de destino, la similitud entrenando imágenes de ese dominio mejora hasta un 96%. Conclusiones: Los CycleGANs han demostrado normalizar eficientemente las imágenes teñidas con HE. El enfoque compensa las desviaciones resultantes de la adquisición de imágenes (por ejemplo, diferentes dispositivos de escaneo), así como de la tinción de tejidos (por ejemplo, diferentes protocolos de tinción), y por lo tanto supera las variaciones de tinción en las imágenes de varias instituciones. El código está disponible públicamente en https://github.com/m4ln/stainTransfer_CycleGAN_pytorch. El conjunto de datos que respaldan las soluciones está disponible en <https://doi.org/10.11588/data/8LKEZF> (Runz et al, 2021).

Helicobacter pylori entra en el estómago y la actividad de la ureasa reduce la acidez del entorno local. La motilidad mediada por los flagelos de *H. pylori* facilita su movimiento hacia la mucosa inferior, y entra en el epitelio con la ayuda de varias adhesinas como *babA* y *sabA*. Una vez que el epitelio es colonizado con éxito, *H. pylori* libera toxinas que incluyen *cagA* y *vacA*. *H. pylori* suele adquirirse en la infancia a través de la transmisión fecal-oral u oral-oral. Existen pruebas considerables de que *H. pylori* es una bacteria antigua, ya que colonizó a los humanos hace al menos 100.000 años. Por lo tanto, puede utilizarse para rastrear la migración humana como bacteria comensal y, de forma similar a los agentes infecciosos como *Mycobacterium tuberculosis* y el virus del papiloma humano, *H. pylori* ha evolucionado presumiblemente con los humanos. *H. pylori* se considera un miembro dominante del microbiota gástrico humana. Además, *H. pylori* es una bacteria anfibia, ya que algunos casos de infección promueven condiciones patológicas y otros protegen de la patología. Estos diferentes efectos de la infección por *H. pylori* pueden variar según la etapa de la vida, con una protección contra las enfermedades adquiridas en los primeros años de vida, pero con una promoción de la enfermedad más adelante (Miller y Williams, 2021).

Se han identificado subpoblaciones de *Helicobacter pylori* específicas de cada región. Se propone que la subpoblación hispana está siendo desplazada de los americanos por una población europea tras la conquista. Nuestro estudio tuvo

como objetivo describir los genomas y metilomas de aislados de *H. pylori* de distintas comunidades peruanas: 23 cepas recolectadas de tres grupos de nativos americanos (Asháninkas [ASHA, n = 9], Shimaas [SHIM, n = 5] de Amazonas, y Puno de la sierra andina [PUNO, n = 9]) y 9 mestizos modernos de Lima (LIM). Los genomas cerrados y las llamadas de modificación del ADN se obtuvieron mediante la secuenciación SMRT/PacBio. Realizamos análisis evolutivos y evaluamos las diferencias genómicas/epigenómicas entre los grupos de cepas. También evaluamos los datos de todo el genoma humano de 74 individuos de las comunidades nativas seleccionadas (incluidos los 23 donantes de cepas de *H. pylori*) para comparar los antecedentes del huésped y de la bacteria. Hubo diversos grados de ascendencia hspAmerind en todas las cepas, que van desde el 7% en LIM hasta el 99% en SHIM. Identificamos tres subpoblaciones de *H. pylori* correspondientes a cada uno de los grupos autóctonos y una nueva Europa Perú que evolucionó en los mestizos modernos. La divergencia de las cepas indígenas de *H. pylori* recapituló la estructura genética de los nativos americanos. El perfil filogenético mostró que los ortogrupos en las cepas indígenas parecen haber evolucionado diferencialmente hacia la regulación epigenómica y el mantenimiento cromosómico, mientras que los OG en los mestizos modernos (LIM) parecen haber evolucionado hacia la virulencia y la adherencia. La prevalencia del genotipo *cagA* +/*vacA* *slilml* fue similar en todas las poblaciones ($p = 0,32$): 89% en ASHA, 67% en PUNO, 56% en LIM y 40% en SHIM. Las secuencias de *cagA* y *vacA* mostraron que las cepas LIM estaban genéticamente diferenciadas ($p < 0,001$) en comparación con las cepas indígenas. Identificamos 642 sistemas R-M con el 39% de los genes asociados localizados en el genoma central. Encontramos 692 motivos de metilación, incluyendo 254 secuencias específicas de la población no descritas previamente. En Perú, la hspAmerind no está extinguida, con rastros encontrados incluso en una población mestiza fuertemente mezclada. En particular, nuestro estudio identificó tres nuevas subpoblaciones de hspAmerind, una por grupo nativo, y una nueva subpoblación entre los mestizos que denominamos hspEuropePeru. Esta subpoblación parece tener más elementos relacionados con la virulencia que

hspAmerind. La selección purificadora impulsada por la respuesta inmunitaria variable del huésped puede haber dado forma a la evolución de las subpoblaciones peruanas, lo que podría influir en los resultados de la enfermedad (Gutiérrez-Escobar et al, 2020).

El diagnóstico de la infección por *Helicobacter pylori* en un flujo de trabajo de pruebas de rutina: efecto de la carga bacteriana y los factores de virulencia. Destaca la baja sensibilidad de las técnicas convencionales (es decir, cultivo y determinación histológica de *H. pylori*) que conducen a un diagnóstico falso negativo de infección por *H. pylori* si se realizan solas. Las técnicas de base molecular, que utilizan dos cebadores diferentes, proporcionan una detección precisa de *H. pylori* y pueden utilizarse para evaluar la carga bacteriana y el potencial de virulencia. La cuantificación de *H. pylori* asociada al genotipado *cagA* en la práctica habitual es fundamental para determinar un diagnóstico sensible y fiable, distinguir una infección de una colonización e identificar pacientes de alto riesgo que permitan el manejo de terapias de erradicación (Gastli et al., 2021).

La investigación con 97 individuos con resultados discrepantes: 81 sujetos fueron serología positiva/histología negativa, mientras que 16 fueron serología negativa/histología positiva. Entre los casos con serología positiva/histología negativa, 64/81 (79,0%) fueron falsos positivos por serología y, para la mayoría, la inflamación estuvo ausente en todas las biopsias, mientras que, en el grupo de serología negativa/histología positiva, solo el 6,2% fueron falsos positivos comprobados por histología. Entre esta población de mediana edad con alta prevalencia de *H. pylori*, la mayoría de los casos discrepantes entre la serología y la histología se debieron a casos de serología falsos positivos en lugar de casos de histología falsos negativos. Los casos discrepantes con histología positiva pero serología negativa podrían explicarse por una sensibilidad imperfecta de la serología, más que por la posible presencia de *Helicobacter* distintos de *H. pylori*, según los análisis IHC positivos en el grupo positivo de RT-PCR. (Skrebinska et al., 2022).

El diagnóstico rápido y la aplicación del tratamiento en las primeras etapas de la infección por *H. pylori* juega un papel importante en la inhibición de la transmisión de esta infección, ya que esta bacteria está involucrada en diversas patologías gástricas como la gastritis, la úlcera gastroduodenal e incluso la neoplasia gástrica. Esta revisión está dedicada a una descripción general rápida de las técnicas de detección convencionales y avanzadas aplicadas con éxito a la detección de *H. pylori* en el contexto de una necesidad apremiante de mejorar los estándares de los métodos de diagnóstico que se utilizan actualmente. Seleccionar el mejor método diagnóstico implica evaluar diferentes características, el uso de una u otra prueba según la accesibilidad, el equipamiento de los laboratorios y las condiciones clínicas de los pacientes. En general, se acepta que el desarrollo de sensores inteligentes revolucionará por completo el procedimiento de adquisición y la decisión médica en el marco de los sistemas inteligentes de monitoreo de la atención médica (Cardos et al., 2022).

El *Helicobacter pylori* es una bacteria Gram negativa con forma de espiral que vive en el revestimiento del estómago humano. está asociada a condiciones patológicas como la gastritis crónica, la atrofia y el adenocarcinoma gástrico, entre otras. La técnica de coloración HE es más eficaz para su identificación. El objetivo fue determinar la validez y seguridad de la técnica de tinción con hematoxilina-eosina en comparación con la técnica de tinción con Giemsa, considerando la primera como técnica de cribado y la segunda como técnica de confirmación, durante el periodo enero-junio de 2021. Métodos. Se considerarán los resultados procesados por la técnica de tinción de Eosina y Giemsa con hematoxilina para la identificación de *Helicobacter pylori* en pacientes sometidos a biopsia gástrica. La sensibilidad de la técnica de tinción con hematoxilina-eosina fue del 50%, la especificidad del 73%; la seguridad se dio con un valor predictivo positivo del 75% y un valor predictivo negativo del 48%. La incidencia de metaplasia intestinal en pacientes con infección por *Helicobacter pylori* fue del 35%. La edad media de los pacientes con *Helicobacter pylori* fue de 47,53 años, con una desviación estándar de 17,065 años, un rango de 30,46 a 64,59 años, una mediana de 46 años, y el sexo femenino fue del 55,9%. La región de la mucosa

gástrica con mayor positividad para *Helicobacter pylori* fue la cavidad gástrica, con un 29,4% (Vilca-Rosero, 2022).

2. Justificación de la Investigación

La presente investigación es importante porque la Organización mundial de la salud reporta alta incidencia de infecciones por *Helicobacter pylori*, OMS, (2018).

El aporte social en nuestro país se da porque en nuestro país, según el MINSA (2016), el 80% de los casos de gastritis que se registran están originados por la presencia de la bacteria *Helicobacter pylori* que se contagia por consumir agua sin hervir.

El aporte científico se da porque se va a generar y confirmar el conocimiento científico referido a la identificación de *Helicobacter pylori*.

El aporte tecnológico de esta Investigación es facilitar y agilizar al médico patólogo en la identificación del microorganismo, para tener óptimos resultados para un acertado diagnóstico dada la identificación de *Helicobacter pylori*.

3. Problema

¿Cuánto es la eficiencia del método de coloración Hematoxilina - Eosina para la identificación de *Helicobacter pylori* en biopsias gástricas, en el Laboratorio MERCELAB SAC Chimbote-2020?

4. Conceptuación y operacionalización de las variables

Definición conceptual de variable	Dimensiones	Indicadores	Escala de medición	
Método de coloración H/E en biopsias gástricas es eficiente por su bajo costo, rápida coloración y facilidad para la identificación de <i>Helicobacter pylori</i> (Vásconez 2017)	Características de la bacteria	Forma	Nominal	
		Afinidad por H	Nominal	
		Afinidad por E	Nominal	
	Helicobacter pylori	+	(una cruz)	Nominal
		++	(dos cruces)	Nominal
		+++	(tres cruces)	Nominal
		(negativo)		Nominal
Características demográficas	sexo	Masculino	Nominal	
		Femenino	Nominal	
	edad	Años	Razón	

5. La Hipótesis

Debido a que se trata de una investigación descriptiva no requiere del desarrollo de la hipótesis, según Hernández y Mendoza (2018).

6. Objetivos

Objetivo general

Determinar el diagnóstico por el método de coloración Hematoxilina-Eosina es eficiente para la identificación de *Helicobacter pylori* en biopsias gástricas, Laboratorio MERCELAB SAC Chimbote-2020

Objetivos específicos

- Determinar las características de la biopsias coloreada con H/E para identificar *Helicobacter pylori* en biopsias gástricas, Laboratorio MERCELAB SAC Chimbote-2020
- Determinar las biopsias positivas a Hematoxilina-Eosina para la identificación de *Helicobacter pylori* en biopsias gástricas, Laboratorio MERCELAB SAC Chimbote-2020.
- Determinar la prevalencia de *Helicobacter pylori* según grupos de edad y sexo de los resultados de biopsias gástricas Laboratorio MERCELAB SAC Chimbote-2020.

METODOLOGÍA

1. Tipo y Diseño de investigación

El tipo de investigación es básico y de nivel explicativo, el diseño muestral es no experimental, de estudio observacional y transversal.

2. Población y Muestra

Población

La población estuvo constituida por todas las biopsias gástricas de pacientes con solicitud de descarte de *Helicobacter pylori* atendidas en el servicio de Anatomía Patológica del Laboratorio MERCELAB SAC, Chimbote durante los meses de agosto a octubre del año 2020.

Muestra

Se trabajó con toda la población y estuvo constituida por todos los resultados de las solicitudes ingresadas al servicio de anatomía patológica para la identificación de *Helicobacter pylori* en 110 biopsias gástricas, procesadas durante los meses de agosto a octubre del año 2020, en el Laboratorio MERCELAB SAC, Chimbote.

Criterios de inclusión:

Todas las láminas de biopsias gástrica coloreadas con HE y con diagnóstico de gastritis.

Criterios de exclusión:

Todas las láminas de biopsias de tejidos diferentes a la mucosa gástrica.

3. Técnicas e instrumentos de investigación

La técnica de investigación es la observación al microscopio de las biopsias procesadas mediante la coloración Hematoxilina- Eosina para la identificación de *Helicobacter pylori*. Y el instrumento de investigación fue una ficha de recolección de los datos, en la cual se registró: la forma y la coloración.

4. Procesamiento y análisis de la información

Los datos recolectados fueron procesados mediante la observación y análisis de todo el procedimiento del método realizado de la coloración de Hematoxilina-Eosina. Se utilizó el software SPSS para el procesamiento de datos mediante la estadística descriptiva. Los resultados se presentó en Tablas de frecuencias (simples y absolutas), utilizando el programa estadístico Excel para procesar la información.

RESULTADOS

Tabla 1

Biopsias gástricas de pacientes para detección de Helicobacter pylori según diagnóstico con coloración Hematoxilina-Eosina, Laboratorio MERCELAB S.A.C. Chimbote-2020.

Diagnóstico	f	%
Positivo +	24	21.8
Positivo ++	33	30.0
Positivo +++	17	15.5
Negativo	36	32.7
Total	110	100.0

En la tabla se visualiza que el 32.7% dieron negativas de las muestras de pacientes que acudieron para detección *Helicobacter pylori* con coloración Hematoxilina-Eosina. El 67.3% dieron positivos, de los cuales se tiene que los positivos con una (+) representan un 21.8%, los positivos con dos (++) el 30.0% y el 15.5% para positivos con tres (+++).

Tabla 2

Biopsias gástricas de pacientes para detección de Helicobacter pylori por diagnóstico con coloración Hematoxilina-Eosina según sexo, Laboratorio MERCELAB S.A.C. Chimbote-2020.

Diagnóstico	Sexo				Total	
	Femenino		Masculino		F	%
	f	%	f	%		
Positivo +	14	21.2	10	22.7	24	21.8
Positivo ++	17	25.8	16	36.4	33	30
Positivo +++	11	16.7	6	13.6	17	15.5
Negativo	24	36.4	12	27.3	36	32.7
Total	66	100.0	44	100.0	110	100.0

En la tabla se visualiza que en el caso de las biopsias de pacientes de sexo femenino que acudieron para detección *Helicobacter pylori* según diagnóstico con coloración Hematoxilina-Eosina, se tiene que el 63.6% dieron positivo (para +, ++ y +++) y el 36.4% para el caso de negativos.

En el caso de las muestras en pacientes de sexo masculino se tiene que el 72.7% registran un diagnóstico positivo (para +, ++ y +++) y el 27.3% para el caso negativo.

Tabla 3

Biopsias gástricas de pacientes para detección de Helicobacter pylori por diagnóstico con coloración Hematoxilina-Eosina según edad, Laboratorio MERCELAB S.A.C. Chimbote-2020.

Diagnóstico	Edad						Total	
	Joven		Adulto		Adulto mayor			
	f	%	f	%	f	%	f	%
Positivo +	4	25.0	11	18.0	9	27.3	24	21.8
Positivo ++	5	31.3	19	31.1	9	27.3	33	30.0
Positivo +++	3	18.7	12	19.7	2	6.1	17	15.5
Negativo	4	25.0	19	31.1	13	39.4	36	32.7
Total	16	100.0	61	100,0	33	100.0	110	100.0

En la tabla se visualiza que en los tres grupos de edad las biopsias de los pacientes que acudieron para detección *Helicobacter pylori* según diagnóstico con coloración Hematoxilina-Eosina, es mayor en los casos positivos, con un 75%, 69.9% y 60.6% para los jóvenes, adultos y adultos mayores respectivamente.

Para el grupo de jóvenes es donde prevalece más el caso positivo ++ (31.3%); en el grupo de adultos lo que más prevalece es positivo ++ y negativo (con un 31.1% para ambos resultados; para el grupo de adultos mayores lo que más prevalece es el resultado negativo (39.4%).

También se tiene que la edad promedio de los pacientes que acudieron para la detección de *Helicobacter pylori* es de 49.2 años

ANÁLISIS Y DISCUSIÓN

Gonzales-Ruiz, (2018) refieren que existen varias pruebas para identificar el *Helicobacter pylori* y que la herramienta más utilizada hoy en día es la identificación histológica y se utilizan varios métodos de tinción como la hematoxilina/eosina. A diferencia de las otras, la tinción de H&E requiere de una gran experiencia para establecer un diagnóstico preciso y probablemente esto se deba nuestra primera discordancia dado que la principal característica de nuestro trabajo tal como se pueden observar de manera general en la figura 1, donde se ve biopsias con bacterias *Helicobacter pylori* son visibles y de fácil reconocimiento por su morfología. Pero si concordamos con Wick, (2019) que indica que la precisión en el diagnóstico morfológico es la piedra angular de la anatomía patológica. La destreza con el microscopio ofrece valores al sistema sanitario que no se pueden sobreestimar. Sin embargo, esa destreza sólo es posible si se dispone de sustratos histológicos de alta calidad para la evaluación, centrándose especialmente en los cortes histológicos teñidos con hematoxilina y eosina.

La coloración Hematoxilina- Eosina es un colorante que tiene las cargas negativas en los tejidos como los ácidos nucleicos presentes en el núcleo y otras proteínas citoplasmáticas tiñéndolas de color morado; y la eosina: como segundo colorante este en cambio tiene inclinación por las cargas positivas presentes en el tejido como la mayoría de las proteínas citoplasmáticas tiñéndolas de un color rojo o rosado muy fuerte. *Helicobacter pylori* se puede identificar en preparaciones realizadas con hematoxilina - eosina, particularmente en condiciones de tinción prolongada con hematoxilina según Toro, (2018). Nosotros compartimos los criterios de dichos autores y consideramos que la coloración HE, como se biopsias en la foto, permite identificar a *Helicobacter pylori* que biopsias la forma de bacilo con afinidad por la hematoxilina y en este caso se la encuentra infiltrada entre las células de la glándula. Nos fundamentamos en los aportes de Ahumada, Rodríguez, Hidalgo, Ahumada y Castro, (2020), que afirman que se conocen dos técnicas empleadas para la detección del *Helicobacter pylori* la invasiva y la no invasiva, la más común es la

invasiva, la tinción H-E, es la prueba más común, mientras que en casos ocasionales se aplica la tinción de Warthin-Starry como coloración especial.

En la tabla 1 se visualiza que el 32.7% de las biopsias de pacientes que acudieron para detección *Helicobacter pylori* según diagnóstico con coloración hematoxilina-eosina, dieron negativos, y el 67.3% restante dieron positivos, de los cuales se tiene que los positivos con una + representan un 21.8%, los positivos con dos ++ el 30.0% y el 15.5% para positivos con tres +++. Según nuestros resultados concordamos con Escudero, (2015), que reporta la prevalencia de la infección en los países en vías en desarrollo supera el 70% y llega al 90% en los países latinoamericanos, constituyendo un verdadero problema para la salud pública. La identificación de *H. pylori* se fundamenta también lo que afirman Pittman, Khararjian, Wood, Montgomery y Voltaggio, (2016), que indican que dicha entre otros microorganismos más se pueden observar con H-E de rutina; cuando hay una inflamación superficial o activa sospechosa sin organismos visibles, las tinciones inmunohistoquímicas confirmarán la presencia o ausencia con mayor rapidez.

Khoder, et al., (2019) reportan análisis de regresión logística que de biopsias una asociación significativa de la infección por *H. pylori* y con el sexo, la edad, la etnia, la profesión, el hacinamiento doméstico, la fuente de agua potable y las características gastrointestinales de la población y sugieren que las autoridades de salud pública consideren valiosas las medidas preventivas contra la infección por *Helicobacter. Pylori*. Por lo tanto, nuestros resultados de la tabla 2 y 3 son concordantes con dichos investigadores. Nuestros resultados se fundamentan en lo que refieren Benoit, Hoyeau y Fléjou (2018), *H. pylori* está presente solo en caso de gastritis activa en personas de cualquier sexo (33%) y es casi siempre identificable en la tinción estándar con H-E (en el 94% de los casos), no es necesario procesar sistemáticamente a todas las biopsias gástricas, con otra técnica complementaria sea histológica o inmunohistoquímica.

En la tabla 2 se visualiza que en el caso de las biopsias de pacientes de sexo femenino que acudieron para detección *Helicobacter pylori* según diagnóstico con coloración hematoxilina-eosina, se tiene que el 63.6% dieron positivo (para +, ++ y

+++)) y el 36.4% para el caso de negativos. En el caso de las biopsias de pacientes del sexo masculino se tiene que el 72.7% registran un diagnóstico positivo (para +, ++ y +++) y el 27.3% para el caso negativo. Nuestros resultados concuerdan con Tapia y Vilca (2022) porque ellos encontraron que la sensibilidad de la técnica de tinción con hematoxilina-eosina fue del 50%, la especificidad del 73%; la seguridad se dio con un valor predictivo positivo del 75% y un valor predictivo negativo del 48%. La incidencia de metaplasia intestinal en pacientes con infección por *Helicobacter pylori* fue del 35%.

En la tabla 3 se visualiza que en los tres grupos de edad las biopsias de los pacientes que acudieron para detección *Helicobacter pylori* según diagnóstico con coloración hematoxilina-eosina, es mayor en los casos positivos, con un 75%, 69.9% y 60.6% para los jóvenes, adultos y adultos mayores respectivamente. nuestros resultados concuerdan con Alkhamiss (2020), que indica que algunos autores recomiendan el uso rutinario de tinciones IHC para la detección de *H. pylori*, la mayoría recomienda su uso solo si es necesario, como en casos de morfología ambigua de H&E o tinción de Giemsa porque su uso es lento y costoso y se sugiere usar H&E, Giemsa y PAS-AB como un panel de tinciones de rutina en todas las biopsias gástricas con el propósito de una mejor visualización e interpretación de la morfología histopatológica, así como para la detección de *H. pylori*. Sin embargo, también se recomienda no utilizar la tinción PAS-AB para la detección de la infección por *H. pylori* y que no es un factor determinante del diagnóstico ni la edad ni el sexo de los pacientes.

Nuestros resultados de la tabla 3, biopsias que para el grupo de jóvenes es donde prevalece más el caso positivo ++ (31.3%); en el grupo de adultos lo que más prevalece es positivo ++ y negativo (con un 31.1% para ambos resultados; para el grupo de adultos mayores lo que más prevalece es el resultado negativo (39.4%). Nuestros resultados concuerdan con Cardos, et al., (2022), refieren que al seleccionar el mejor método diagnóstico para identificar *Helicobacter pylori* implica evaluar diferentes características, el uso de una u otra prueba según la accesibilidad, el equipamiento de los laboratorios, las condiciones clínicas de los pacientes de

cualquier grupo de edad o sexo, resulta que la tinción de H&E es la más económica y de alta precisión. Nuestros resultados se fundamentan en los aportes de Skrebinska (2022), que indican que los casos discrepantes con histología positiva (H&E+), pero serología negativa podrían explicarse por una sensibilidad imperfecta de la serología, más que por la posible presencia de otros *Helicobacter sp* distintos de *Helicobacter pylori*, según el análisis positivo de RT-PCR.

Además, podríamos indicar que nuestros resultados mostrados de la tabla 2 y 3 se fortalecen en los aportes de Makaju et al, (2020) que observaron la presencia de *Helicobacter pylori* en 349 pacientes de sexo masculino y 269 de sexo femenino, con una proporción entre hombres y mujeres de 1,29:1. Y que desde el punto de vista clínico, había 210 (41,4%) gastritis, 74 (42,7%) indigestión ácida, 46 (37,7%) gastroduodenitis, 38 (52,7%) esofagitis por reflujo, 48 (28,4%) úlcera péptica, 34 (53,1%) úlcera duodenal y 50 (42,3%) molestias abdominales agudas, diagnosticados mediante la identificación de *Helicobacter pylori* por coloración de HE y concluyeron que *Helicobacter pylori* fue la causa más común de gastritis crónica exigiendo un manejo adecuado de la infección por *Helicobacter pylori* para prevenir complicaciones graves como el cáncer gástrico.

Finalmente, nuestros resultados obtenidos en la figura 1 y la tabla 1 centradas en la identificación de *Helicobacter pylori* se fundamentan en la técnica con Tazawa y Tsutsumi, (2008) debido a que ellos indican que la intensidad de mantenimiento de los cuerpos de *Helicobacter pylori* se incrementan cuando el tiempo en hematoxilina se duplica de 5 a 10 minutos, solo entonces la tinción con hematoxilina - eosina proporciona la capacidad de detección de *Helicobacter pylori* comparable a la tinción con May - Giemsa e inmunoperoxidasa.

CONCLUSIONES Y RECOMENDACIONES

Conclusiones

- Las características de la biopsia coloreada con H/E para identificar *Helicobacter pylori* son: forma de bacilo con afinidad por la hematoxilina y se la puede encontrar infiltrada entre las células de las glándulas o en la región del mucus de la mucosa gástrica, de las biopsias gástricas analizadas en el Laboratorio MERCELAB SAC Chimbote-2020.
- El 67.3% dieron positivo a *Helicobacter pylori*, de los cuales los positivos con una (+) representan un 21.8%, los positivos con dos (++) el 30.0% y para positivos con tres (+++) el 15.5%, de las biopsias gástricas analizadas en el Laboratorio MERCELAB SAC Chimbote-2020.
- La prevalencia de *Helicobacter pylori* según grupos de jóvenes es positivo ++ (31.3%); en el grupo de adultos es positivo ++ (31.1%); para el grupo de adultos mayores es positivo + y ++ (27.3% respectivamente).
- La prevalencia de *Helicobacter pylori* según sexo femenino es positivo ++ (25.8%) y en el sexo masculino es positivo ++ (36.4%).

Recomendación

- Se recomienda aplicar la tinción Hematoxilina Eosina para la detección de *H. pylori* por su eficacia en cuanto a la disminución del tiempo de procesamiento de la biopsia, sin perder capacidad en la detección del microorganismo.
- Se requiere realizar nuevas investigaciones que permitan valorar la utilidad de la tinción Hematoxilina Eosina para la identificación de *H. pylori*, por su importancia desde el punto de vista clínico, como de salud pública,
- La identificación temprana de *H. pylori*, o de su tratamiento oportuno contribuirá a disminución de la mortalidad por cáncer gástrico, que es la neoplasia que actualmente ocupa un lugar importante de mortalidad general en nuestro país.

REFERENCIAS BIBLIOGRÁFICAS

- Ahumada, E. & Rodríguez, M. & Hidalgo, E. & Ahumada, J. & Castro, J. F. (2020). Identificación de helicobacter pylori por medio de la coloración especial de Warthin-Starry en biopsias de pacientes con gastritis crónica folicular, previamente negativas en la tinción de Hematoxilina-eosina. *Revista Colombiana de Gastroenterología*, 35(1), 1-7. <https://doi.org/10.22516/25007440.268>
- Alkhamiss A. S. (2020). Evaluation of Better Staining Method among Hematoxylin and Eosin, Giemsa and Periodic Acid Schiff-Alcian Blue for the Detection of Helicobacter pylori in Gastric Biopsies. *The Malaysian journal of medical sciences: MJMS*, 27(5), 53–61. <https://doi.org/10.21315/mjms2020.27.5.6>
- Benoit, A., Hoyeau, N., & Fléjou, J. F. (2018). Diagnostic d'infection à Helicobacter pylori sur biopsies gastriques : coloration standard, coloration spéciale ou immunohistochimie ? [Diagnosis of Helicobacter pylori infection on gastric biopsies: Standard stain, special stain or immunohistochemistry?]. *Annales de pathologie*, 38(6), 363–369. <https://doi.org/10.1016/j.annpat.2018.03.009>
- Bordin, D. S., Voynovan, I. N., Andreev, D. N., & Maev, I. V. (2021). Current Helicobacter pylori Diagnostics. *Diagnostics (Basel, Switzerland)*, 11(8), 1458. <https://doi.org/10.3390/diagnostics11081458>
- Cardos, A. I., Maghiar, A., Zaha, D. C., Pop, O., Fritea, L., Miere Groza, F., & Cavalu, S. (2022). Evolution of Diagnostic Methods for Helicobacter pylori Infections: From Traditional Tests to High Technology, Advanced Sensitivity and Discrimination Tools. *Diagnostics (Basel, Switzerland)*, 12(2), 508. <https://doi.org/10.3390/diagnostics12020508>
- Chitapanarux, T., Jesadaporn, P., Chitapanarux, N., & Lertprasertsuke, N. (2021). Chronic gastritis according to age and Helicobacter pylori in Thailand: histopathological patterns. *Scandinavian journal of gastroenterology*, 56(3), 228–233. <https://doi.org/10.1080/00365521.2020.1869820>
- El-Zimaity, H., Choi, W. T., Lauwers, G. Y., & Riddell, R. (2018). The differential diagnosis of Helicobacter pylori negative gastritis. *Virchows Archiv : an*

international journal of pathology, 473(5), 533–550.
<https://doi.org/10.1007/s00428-018-2454-6>

Escudero, N. (2015, julio 27) Aplicación de la tinción Giemsa más Hematoxilina eosina para identificar *Helicobacter pylori* en biopsias de biopsias gástricas de laboratorio de patología del iess de ambato provincia de Tungurahua. Tesis de Pregrado. Universidad Técnica de Ambato. Ecuador,. Recuperado de <https://repositorio.uta.edu.ec/jspui/handle/123456789/8706>

Gastli, N., Allain, M., Lamarque, D., Abitbol, V., Billoët, A., Collobert, G., Coriat, R., Terris, B., Kalach, N., & Raymond, J. (2021). Diagnosis of Helicobacter pylori Infection in a Routine Testing Workflow: Effect of Bacterial Load and Virulence Factors. *Journal of clinical medicine*, 10(13), 2755.
<https://doi.org/10.3390/jcm10132755>

Gonzales Ruiz, D. (2018). Concordancia de las técnicas de coloración Hematoxilina - Eosina y Giemsa para visualizar a la bacteria Helicobacter Pylori en las biopsias endoscópicas del servicio de anatomía patológica del Hospital Víctor Lazarte Echegaray en el periodo de enero a Marzo – 2018. Tesis para Obtener el Título de Tecnólogo Médico. Universidad Alas Peruanas. Repositorio. Recuperado de, <https://hdl.handle.net/20.500.12990/2704>

Gutiérrez-Escobar, A. J., Velapatiño, B., Borda, V., Rabkin, C. S., Tarazona-Santos, E., Cabrera, L., Cok, J., Hooper, C. C., Jahuiria-Arias, H., Herrera, P., Noureen, M., Wang, D., Romero-Gallo, J., Tran, B., Peek, R. M., Jr, Berg, D. E., Gilman, R. H., & Camargo, M. C. (2020). Identification of New Helicobacter pylori Subpopulations in Native Americans and Mestizos From Peru. *Frontiers in microbiology*, 11, 601839.
<https://doi.org/10.3389/fmicb.2020.601839>

Hassan, T., Al-Najjar, S. I., Al-Zahrani, I. H., Alanazi, F., & Alotibi, M. G. (2016). Helicobacter pylori chronic gastritis updated Sydney grading in relation to endoscopic findings and H. pylori IgG antibody: diagnostic methods. *Journal of microscopy and ultrastructure*, 4(4), 167–174.
<https://doi.org/10.1016/j.jmau.2016.03.004>

- Hernández S. y Mendoza R. (2018). Metodología de la investigación (Vol. 4). México^ eD. F DF: McGraw-Hill Interamericana. Recuperado de: <http://187.191.86.244/rceis/registro/Metodolog%C3%ADa%20de%20la%20Investigaci%C3%B3n%20SAMPIERI.pdf>
- Khoder, G., Muhammad, J. S., Mahmoud, I., Soliman, S., & Burucoa, C. (2019). Prevalence of *Helicobacter pylori* and Its Associated Factors among Healthy Asymptomatic Residents in the United Arab Emirates. *Pathogens* (Basel, Switzerland), 8(2), 44. <https://doi.org/10.3390/pathogens8020044>
- Lozada Nuñez, P. J. (2018) método de coloración Giemsa y Warthin Starry para identificar *Helicobacter pylori* en biopsias gástricas. *Ciencias Clínicas*, v. 1, n. 1, p. 6-10, jun. 2018. Recuperado de: <https://revistas.uta.edu.ec/revista/index.php/ccli/article/view/113>
- Maiti B, Bhattacharya S, Deb Roy A. (2018). Histopathological spectrum of upper gastro-intestinal malignancies in endoscopic biopsy and *Helicobacter pylori* status in gastric malignancy. *J. Evid. Based Med. Healthc.* 2018; 5(23), 1765-1768. DOI: 10.18410/jebmh/2018/369
- Makaju, R., Dhakal, B., & Dhakal, R., (2020). Prevalence and Clinical Manifestations of *Helicobacter Pylori* with Reference to Histopathological Diagnosis. *Kathmandu University medical journal (KUMJ)*, 18(69), 64–67.
- Mejía-Parra, Jorge L. Jhoao, Guerrero-Espinoza, Andric Emanuel, Flores-Arrascue, Carlota P., & Chiclayo-Padilla, Alfredo S. (2020). Estandarización de nuevo protocolo Inmunohistoquímico para identificar *Helicobacter pylori* de biopsias gástricas y valoración frente a la tinción Hematoxilina-Eosina. *Revista del Cuerpo Médico Hospital Nacional Almanzor Aguinaga Asenjo*, 13(3), 291-298. Epub 30 de septiembre de 2020. <https://dx.doi.org/10.35434/rcmhnaaa.2020.133.740>
- Miller, A. K., & Williams, S. M. (2021). *Helicobacter pylori* infection causes both protective and deleterious effects in human health and disease. *Genes and immunity*, 22(4), 218–226. <https://doi.org/10.1038/s41435-021-00146-4>
- MINSA (2016). Ministerio de Salud: El 80% de casos de gastritis tiene su origen en el consumo de agua cruda. Comunicación de prensa. Recuperado de:

<https://www.gob.pe/institucion/minsa/noticias/15369-ministerio-de-salud-el-80-de-casos-de-gastritis-tiene-su-origen-en-el-consumo-de-agua-cruda>

- OPS (2018) Módulo de Principios de Epidemiología para el Control de Enfermedades (MOPECE) Segunda Edición Revisada Investigación epidemiológica de campo: aplicación al estudio de brotes. , segunda edición. Washington D.C.: OPS, © 2002, 91 p. –(Serie PALTEX N° para Técnicos. Medios y Auxiliares N° 24). Recuperado de: <https://www.paho.org/col/dmdocuments/MOPECE5.pdf>
- Panarelli, N. C., Ross, D. S., Bernheim, O. E., Landzberg, Z. B., Schuetz, A. N., Jenkins, S. G., Landzberg, B. R., Jessurun, J., & Yantiss, R. K. (2015). Utility of ancillary stains for *Helicobacter pylori* in near-normal gastric biopsies. *Human pathology*, 46(3), 397–403. <https://doi.org/10.1016/j.humpath.2014.11.014>
- Pittman, M. E., Khararjian, A., Wood, L. D., Montgomery, E. A., & Voltaggio, L. (2016). Prospective identification of *Helicobacter pylori* in routine gastric biopsies without reflex ancillary stains is cost-efficient for our health care system. *Human pathology*, 58, 90–96. <https://doi.org/10.1016/j.humpath.2016.07.031>
- Runz, M., Rusche, D., Schmidt, S., Weihrauch, M. R., Hesser, J., & Weis, C. A. (2021). Normalization of HE-stained histological images using cycle consistent generative adversarial networks. *Diagnostic pathology*, 16(1), 71. <https://doi.org/10.1186/s13000-021-01126-y>
- Singh S. and Chandra J.H. (2017) Status of Epstein-Barr Virus Coinfection with H&E Elicobacter pylori in Gastric Cancer. Volume 2017. 17 pages <https://doi.org/10.1155/2017/3456264>
- Skrebinska, S., Megraud, F., Daugule, I., Santare, D., Isajevs, S., Liepniece-Karele, I., Bogdanova, I., Rudzite, D., Vangravs, R., Kikuste, I., Vanags, A., Tolmanis, I., Savcenko, S., Alix, C., Errero, R., Park, J. Y., & Leja, M. (2022). Who Could Be Blamed in H&E Case of Discrepant Histology and Serology Results for *Helicobacter pylori* Detection? *Diagnostics (Basel, Switzerland)*, 12(1), 133. <https://doi.org/10.3390/diagnostics12010133>

- Tiwari, A., Rai, R., Dahal, P., & Regmi, S. (2020). Prevalence of *Helicobacter Pylori* in Endoscopic Gastric Biopsies of Chronic Gastritis Patients at A Tertiary Care Centre. *JNMA; journal of the Nepal Medical Association*, 58(228), 564–568. <https://doi.org/10.31729/jnma.5210>
- Toro Arias, M. (2018). Comparación de las tinciones Hematoxilina-Eosina y Giemsa para la identificación de *Helicobacter pylori* en biopsias de biopsia gástrica de pacientes del Hospital IESS Riobamba entre octubre y diciembre del 2009. Tesis para obtener el grado de Medicina. Escuela de Medicina. Universidad católica de Ecuador. <http://repositorio.puce.edu.ec/handle/22000/5037>
- Tosta, T. A. A., de Faria, P. R., Servato, J. P. S., Neves, L. A., Roberto, G. F., Martins, A. S., & do Nascimento, M. Z. (2019). Unsupervised method for normalization of hematoxylin-eosin stain in histological images. *Computerized medical imaging and graphics : the official journal of the Computerized Medical Imaging Society*, 77, 101646. <https://doi.org/10.1016/j.compmedimag.2019.101646>
- Vásconez, D. & Lozada, J. (2018) Método de coloración Giemsa y Warthin Starry para identificar *Helicobacter pylori* en biopsias gástricas. *Ciencias Clínicas, Laboratorio Clínico*, ISSN [S.l.], v. 1, n. 1, p. 6-10. <https://revistas.uta.edu.ec/erevista/index.php/ccli/article/view/113>
- Vilca-Rosero, W. D. (2022). Estudio comparativo entre la técnica de coloración Hematoxilina Eosina y la técnica de coloración Giemsa, para la determinación de *Helicobacter pylori* en biopsia gástrica, procesada por la técnica de parafina en el Hospital General Docente de Calderón en el periodo enero 2021 a junio 2021. [Trabajo de Titulación modalidad proyecto de investigación previo a la obtención del Título de Licenciada en Laboratorio Clínico e Histotecnológico]. Universidad Católica de Ecuador. Recuperado de: <http://www.dspace.uce.edu.ec/handle/25000/27200>
- Wick M. R. (2019). The hematoxylin and eosin stain in anatomic pathology-An often-neglected focus of quality assurance in the laboratory. *Seminars in diagnostic pathology*, 36(5), 303–311. <https://doi.org/10.1053/j.semdp.2019.06.003>

ANEXOS

Anexo 1

DECLARACIÓN JURADA SIMPLE

La presente investigación es conducida por Novoa Polo Elsa Edita de la Universidad San Pedro. La meta de este estudio es determinar los “Método de coloración Hematoxilina-Eosina para la identificación de *Helicobacter pylori* en biopsias gástricas, Laboratorio MERCELAB SAC Chimbote-2020”.

La información que se recoja será confidencial y no se usará para ningún otro propósito fuera de los de esta investigación. Sr director del hospital, si tiene alguna duda sobre este proyecto, puede hacer preguntas en cualquier momento durante la ejecución del proyecto.



Novoa Polo Elsa Edita

DNI:32541464

Anexo 2

INSTRUMENTO DE INVESTIGACIÓN

	Edad	Sexo		Características de Hpylori			Identificación de <i>H&Elicobacter pylori</i>			
		Mas	Fem	Forma	afin H	afin E	+	++	+++	-
1										
2										
3										
4										
5										
6										
7										
8										
9										
10										
11										
12										
13										
14										
15										
16										
17										
18										
19										
20										
21										
22										

Informe de conformidad del asesor



INFORME DE ASESOR DE PROYECTO DE TESIS

A : **Dr. Agapito Enríquez Valera**
Director del Programa de Estudios de Tecnología Médica

De : **Dr. Manuel Quispe Villanueva**
Asesor de Tesis

Asunto : **Culminación de Proyecto de Tesis**

Fecha : **Chimbote, 29 julio del 2022**

Ref. RESOLUCIÓN DE DIRECCION DE ESCUELA N°268 - 2022-USP-EAPTM/D (Designación de Asesor)

Tengo a bien dirigirme a usted, para saludarla cordialmente y al mismo tiempo informarle que el **PROYECTO DE TESIS** titulado: **"Método de coloración Hematoxilina-Eosina para la identificación de Helicobacter pylori en biopsias gástricas, Laboratorio MERCELAB SAC Chimbote-2020"**, del egresado **(a) NOVOA POLO ELSA EDITA**, del Programa de Estudios de Tecnología Médica en la especialidad de **Laboratorio Clínico y Anatomía Patológica**, se encuentra en condición de ser evaluada por los miembros del Jurado Dictaminador.

Contando con su amable atención al presente, es ocasión propicia para renovarle las muestras de mi especial deferencia personal.

Atentamente,

Dr. Manuel Quispe Villanueva
Asesor de Tesis

Anexo 4

Carta de aceptación de la institución donde se realizó el estudio

"AÑO DEL FORTALECIMIENTO DE LA SOBERANIA NACIONAL"

A : NOVOA POLO ELSA EDITA

DE : DRA. CASAS DEL BEN ANA CECILIA
GERENTE DE LABORATORIO MERCELAB SAC.



ASUNTO : ACEPTACION PARA RECOLECCION DE DATOS PARA PROYECTO DE
INVESTIGACION.

FECHA : CHIMBOTE, 10 DE MARZO DEL 2021

Por medio de la presente me dirijo a su despacho a fin de saludarle cordialmente y a la vez dar la autorización a la alumna de Pre-Grado de la escuela de Tecnología Médica – Laboratorio Clínico y anatomía Patológica de la Universidad particular "San Pedro", para que realice la recolección de datos para su proyecto de investigación y pueda elaborar su Tesis TITULADA: "METODO DE COLORACION HEMATOXILINA-EOSINA PARA LA IDENTIFICACION DE HELICOBACTER PYLORI EN BIOPSIAS GASTRICAS, LABORATORIO MERCELAB SAC CHIMBOTE 2020".

Sin otro particular, hago propicia la ocasión para renovarle los sentimientos de mi especial consideración.

Atentamente,


Dra. Ana C. Casas Del Ben
GERENTE


"Año del Fortalecimiento de la Soberanía Nacional"

DRA. ANA CECILIA CASAS DEL BEN
GERENTE DE LABORATORIO MERCELAB SAC.

Presente. -

De mi consideración:

Yo, ELSA EDITA NOVOA POLO, con DNI 32541464 alumna de pre grado de la Escuela de Tecnología Médica, Especialidad de Laboratorio Clínico y Anatomía Patológica, de la Universidad Particular "San Pedro", me es grato dirigirme a usted para saludarla cordialmente y a su vez solicitarle la autorización para poder realizar la recolección para así poder elaborar mi tesis, titulado "MÉTODO DE COLORACIÓN HEMATOXILINA-EOSINA PARA LA IDENTIFICACIÓN DE *HELICOBÁCTER PYLORI* EN BIOPSIAS GÁSTRICAS, LABORATORIO MERCELAB SAC CHIMBOTE-2020".

Sin otro particular, hago propicia la ocasión para renovar los sentimientos de mi especial consideración.

Chimbote, 05 marzo del 2021.

Atentamente,



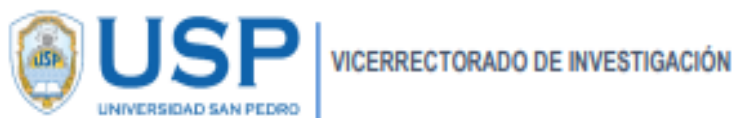ELSA EDITA NOVOA POLO
DNI: 32541464



Dra. Ana Cecilia Casas del Ben
05-03-21

Anexo 5

Constancia de similitud emitida por el Vicerrectorado de Investigación de la USP



CONSTANCIA DE ORIGINALIDAD

El que suscribe, Vicerrector de Investigación de la Universidad San Pedro:

HACE CONSTAR

Que, de la revisión del trabajo titulado **"Método de coloración Hematoxilina-Eosina para la identificación de Helicobacter pylori en biopsias gástricas, Laboratorio MERCELAB SAC Chimbote-2020"** del (a) estudiante: **Elsa Edita Novoa Polo**, identificado(a) con **Código N° 1116101010**, se ha verificado un porcentaje de similitud del 19%, el cual se encuentra dentro del parámetro establecido por la Universidad San Pedro mediante resolución de Consejo Universitario N° 5037-2019-USP/CU para la obtención de grados y títulos académicos de pre y posgrado, así como proyectos de investigación anual Docente.

Se expide la presente constancia para los fines pertinentes.

Chimbote, 9 de Junio de 2022


UNIVERSIDAD SAN PEDRO
VICERRECTORADO DE INVESTIGACIÓN
Dr. CARLOS URBINA SANJINES
VICERRECTOR



Anexo 6

Formato de publicación en el repositorio institucional de la USP

**USP**
UNIVERSIDAD SAN PEDRO

REPOSITORIO INSTITUCIONAL DIGITAL
FORMULARIO DE AUTORIZACIÓN PARA LA PUBLICACIÓN DE DOCUMENTOS DE INVESTIGACIÓN

1. Información del Autor			
NOVOA POLO ELSA EDITA <small>Apellido y nombre</small>	32541464 <small>DNI</small>	enopo@hotmail.com <small>Correo Electrónico</small>	
2. Tipo de Documento de Investigación			
<input checked="" type="checkbox"/> Tesis	<input type="checkbox"/> Trabajo de Subgraduación Profesional	<input type="checkbox"/> Trabajo Académico	<input type="checkbox"/> Trabajo de Investigación
3. Grado Académico o Título Profesional			
<input checked="" type="checkbox"/> Licenciatura	<input type="checkbox"/> Especialización	<input type="checkbox"/> Título Profesional	<input type="checkbox"/> Doctorado
4. Título del Documento de Investigación			
METODO DE COLORACION HEMATOXILINA – EOSINA PARA LA IDENTIFICACION DE HELICOBACTER PYLORI EN BIOPSIA GASTRICAS EN LABORATORIO MERCELAB SAC CHIMBOTE 2020			
5. Programa Académico			
Tecnología Médica, Laboratorio Clínico y Anatomía Patológica			
6. Tipo de Acceso al Documento			
<input checked="" type="checkbox"/> Acceso a todos los usuarios registrados	<input type="checkbox"/> Acceso restringido	<input type="checkbox"/> Acceso restringido a usuarios de la USP	
<small>Elaborado por el repositorio institucional</small>			

A. Originalidad del Archivo Digital
Por el presente se declara que el archivo digital que entrego a la Universidad, es la versión final del trabajo de investigación sustentado y aprobado por el Jurado Examinador y forma parte del proceso que condujo a obtener el grado académico o título profesional.

B. Otorgamiento de una licencia CREATIVE COMMONS *
El autor, por medio de este documento, autoriza a la Universidad publicar su trabajo de investigación en formato digital en el Repositorio Institucional Digital, el cual se podrá acceder, preservar y difundir de forma libre y gratuita de manera íntegra a todo el documento. *

Chimbo
Chimbo **17** **01** **23**




Reservados todos los derechos. No se permite la explotación económica ni la transformación de esta obra. Queda permitida la impresión en su totalidad. Reservados todos los derechos. No se permite la explotación económica ni la transformación de esta obra. Queda permitida la impresión en su totalidad.

Anexo 7

Base de datos

N°	Dx	SEXO	EDAD	N_edad
1	2	2	45	2
2	2	2	55	2
3	2	2	62	3
4	1	2	66	3
5	2	1	71	3
6	1	2	70	3
7	1	1	25	1
8	2	1	33	2
9	1	1	63	3
10	1	1	51	2
11	3	1	29	1
12	1	2	65	3
13	2	2	46	2
14	2	2	27	1
15	1	1	56	2
16	2	2	25	1
17	1	1	54	2
18	1	2	78	3
19	2	1	60	3
20	2	1	47	2
21	2	1	49	2
22	1	1	56	2
23	3	1	52	2
24	2	1	30	2
25	3	1	22	1
26	1	1	26	1
27	2	1	36	2
28	2	2	33	2
29	2	2	21	1
30	2	2	47	2
31	2	1	62	3
32	1	1	45	2
33	3	1	79	3
34	3	2	74	3
35	1	1	66	3
36	1	1	44	2
37	1	2	43	2
38	2	2	44	2

39	2	2	40	2
40	1	1	26	1
41	1	2	29	1
42	3	2	50	2
43	3	2	34	2
44	2	1	47	2
45	2	1	72	3
46	2	1	50	2
47	3	1	38	2
48	1	2	66	3
49	2	1	36	2
50	3	2	43	2
51	2	1	25	1
52	3	1	41	2
53	2	2	63	3
54	3	1	41	2
55	2	1	61	3
56	1	1	45	2
57	3	2	53	2
58	2	2	57	2
59	1	1	50	2
60	2	1	45	2
61	1	1	60	3
62	1	2	49	2
63	2	2	68	3
64	2	2	60	3
65	1	2	54	2
66	3	1	56	2
67	3	1	20	1
68	2	2	49	2
69	4	2	54	2
70	4	1	40	2
71	4	2	33	2
72	4	2	48	2
73	4	1	48	2
74	4	2	24	1
75	4	2	19	1
76	4	1	56	2
77	4	1	65	3
78	4	2	63	3
79	4	2	57	2

80	4	1	59	2
81	4	2	47	2
82	4	2	37	2
83	4	1	70	3
84	4	2	52	2
85	4	1	58	2
86	4	1	61	3
87	4	2	64	3
88	4	1	63	3
89	4	1	59	2
90	4	2	68	3
91	4	1	61	3
92	4	1	49	2
93	4	1	26	1
94	4	1	63	3
95	4	1	57	2
96	4	1	42	2
97	4	1	49	2
98	4	1	33	2
99	4	1	27	1
100	4	1	79	3
101	3	1	38	2
102	1	2	66	3
103	2	1	36	2
104	3	2	43	2
105	2	1	25	1
106	3	1	41	2
107	4	1	61	3
108	4	1	64	3
109	4	1	63	3
110	4	1	59	2

Leyenda:

EDAD	
1	18 a 29 - joven
2	30 a 59 - adulto
3	60 a + - adulto mayor

SEXO	
1	Femenino
2	Masculino

DIAGNOSTICO	
1	+
2	++
3	+++
4	-

Matriz de consistencia

TITULO: Método de coloración H&Ematoxilina-Eosina para la identificación de <i>Helicobacter pylori</i> en biopsias gástricas, Laboratorio MERCELAB SAC Chimbote-2020					
Problema	Objetivos	Hipótesis	Metodología	Población y biopsias	Conclusiones
¿En qué medida el método de coloración Hematoxilina - Eosina es eficiente para la identificación de <i>Helicobacter pylori</i> en biopsias gástricas, Laboratorio MERCELAB SAC Chimbote-2020?	<p>Objetivo general Determinar el diagnóstico por el método de coloración Hematoxilina-Eosina es eficiente para la identificación de <i>Helicobacter pylori</i> en biopsias gástricas, Laboratorio MERCELAB SAC Chimbote-2020</p> <p>Objetivos específicos</p> <ul style="list-style-type: none"> Determinar las características de la biopsias coloreada con H/E en biopsias gástricas, Laboratorio MERCELAB SAC Chimbote-2020. Determinar las biopsias positivas a Hematoxilina-Eosina para la identificación de <i>Helicobacter pylori</i> en biopsias gástricas, Laboratorio MERCELAB SAC Chimbote-2020. Determinar la prevalencia de 	Debido a que se trata de una investigación descriptiva no requiere de la descripción de la hipótesis, según H&Ernández y Mendoza (2018).	<p>Técnicas e instrumentos de investigación</p> <p>La técnica de investigación es la observación al microscopio de las biopsias procesadas mediante la coloración Hematoxilina-Eosina para la identificación de <i>Helicobacter pylori</i>.</p> <p>Y el instrumento de investigación será una ficha de recolección de los datos, en la cual se registrará: la forma y la coloración.</p> <p>Procesamiento y análisis de la información</p> <p>Los datos recolectados fueron procesados mediante la observación y análisis de todo el procedimiento del</p>	<p>Población La población estará constituida por todas las biopsias gástricas de pacientes con solicitud de descarte de <i>Helicobacter pylori</i> atendidas en el servicio de Anatomía Patológica del Laboratorio MERCELAB SAC, Chimbote durante los meses de agosto a octubre del año 2020.</p> <p>Biopsias Se trabajó con toda la población.</p> <p>La biopsias estará constituida por todos los resultados de las solicitudes ingresadas al servicio de anatomía patológica para la identificación de <i>Helicobacter pylori</i> en 100 biopsias gástricas, procesadas durante los meses de agosto a octubre del año 2020, en el Laboratorio</p>	<p>Las características de la biopsias coloreada con H/E para identificar <i>Helicobacter pylori</i> son: forma de bacilo con afinidad por la hematoxilina y se la puede encontrar infiltrada entre las células de las glándulas o en la región del mucus de la mucosa gástrica, de las biopsias gástricas analizadas en el Laboratorio MERCELAB SAC Chimbote-2020.</p> <p>El 67.3% dieron positivo a <i>Helicobacter pylori</i>, de los cuales los positivos con una (+) representan un 21.8%, los positivos con dos (++) el 30.0% y para positivos con tres (+++) el 15.5%, de las biopsias gástricas analizadas</p>

	<p><i>Helicobacter pylori</i> según grupos de edad y sexo de los resultados de biopsias gástricas Laboratorio MERCELAB SAC Chimbote-2020.</p>		<p>método realizado de la coloración de Hematoxilina-Eosina. Se utilizará el software SPSS para el procesamiento de datos mediante la estadística descriptiva. Los resultados se presentarán en Tablas de frecuencias (simples y absolutas), utilizando el programa estadístico Excel para procesar la información.</p>	<p>MERCELAB SAC, Chimbote.</p>	<p>en el Laboratorio MERCELAB SAC Chimbote-2020. La prevalencia de <i>Helicobacter pylori</i> según grupos de jóvenes es positivo ++ (31.3%); en el grupo de adultos es positivo ++ (31.1%); para el grupo de adultos mayores es positivo + y ++ (27.3% respectivamente). La prevalencia de <i>Helicobacter pylori</i> según sexo femenino es positivo ++ (25.8%) y en el sexo masculino es positivo ++ (36.4%).</p>
--	---	--	---	--------------------------------	--

Anexo 9

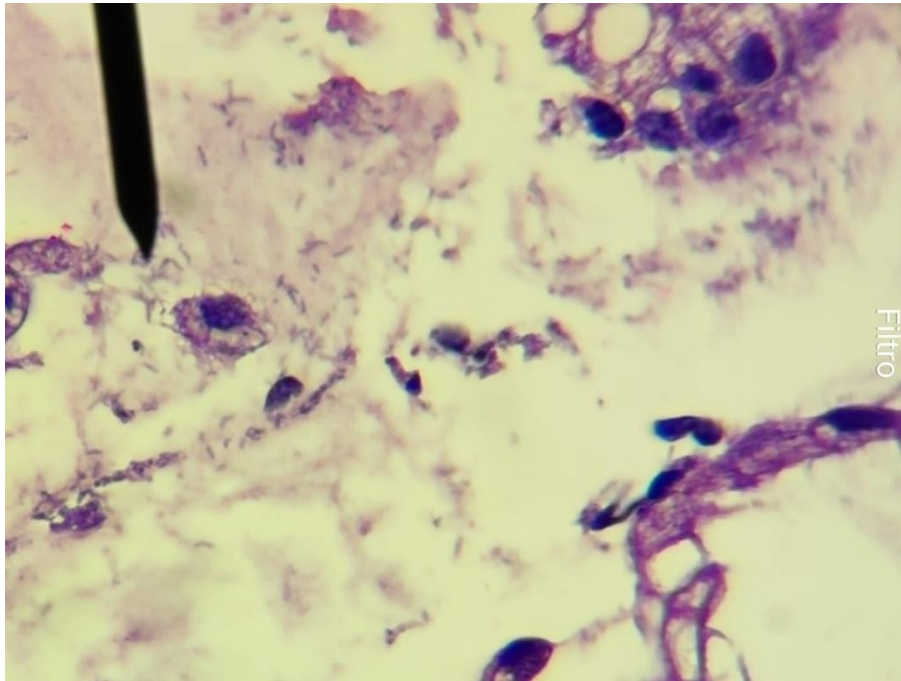


Foto 1

La bacteria *Helicobacter pylori* también se distribuye en la región del mucus de la mucosa gástrica tal como se puede observar en la foto y también biopsias afinidad por la Hematoxilín

